Vol.10, No. 2, 43-54 (2021)
ISSN 2316-7262

ODONTECTOMIA PARCIAL INTENCIONAL (CORONECTOMIA): UMA ALTERNATIVA CIRÚRGICA À EXODONTIA PARA A PRESERVAÇÃO DO NERVO ALVEOLAR INFERIOR

Jeisielle Alves da Anunciação Barreto[1], Anildo Alves de Brito Júnior[2], Geraldo Fonseca de Gouveia Neto[2], Stevenson Auber da Silva Leite[2], Paulo Henrique Pola[3]

[1] Cirurgiã-dentista. Faculdade de Odontologia Adventista da Bahia, Cachoeira, BA, Brasil.
[2] Estudante de Odontologia na Faculdade de Odontologia Adventista da Bahia, Cachoeira, BA, Brasil.
[3] Cirurgião-dentista. Mestre em Radiologia, Imaginologia Oral e Estomatologia (SLMandic), Especializando em Implantodontia (Avance).

Endereço correspondência
Jeisielle Alves da Anunciação Barreto
Rodovia BR 101, km 197, Capoeiruçu
44300-000 – Cachoeira, BA, Brasil.
jeise.barreto@outlook.com

Recebido em 25 de março (2021) | Aceito em 19 de maio (2021)

RESUMO

Introdução: A coronectomia é um tratamento cirúrgico onde ocorre a remoção do terceiro molar de forma parcial, sendo removida a coroa dentária apenas, com as raízes sendo deixadas dentro do alvéolo. Esse procedimento é empregado com o intuito de reduzir o risco de lesão do nervo alveolar inferior (NAI), quando comparado à exodontia convencional. Objetivo: Revisar a literatura pertinente que abordasse o emprego da técnica de coronectomia como alternativa cirúrgica à exodontia. Materiais e Métodos: Revisão integrativa da literatura produzida através da seleção de estudos que abordassem o emprego da coronectomia como alternativa cirúrgica à exodontia. A busca eletrônica foi realizada na Base de dados MEDLINE (PubMed), através do cruzamento dos descritores: "coronectomy" OR "intentional partial dentistry" OR "third molars". A amostra final contava com 20 estudos. Resultados: A coronectomia advoga que, em situações clínicas cuja raiz do elemento dentário está em íntimo contato com o NAI e o risco de lesão nervosa é muito elevado, poderá ser suficientemente removida a coroa do respectivo dente, para que a porção retida fique 3mm abaixo da crista óssea vestibular e lingual, sepultando a(as) raiz(es). O procedimento tem revelado menores índices de complicações pós-operatórias quando comparado à exodontia. O acompanhamento dos pacientes deve ser feito à longo prazo. Conclusão: A coronectomia tem se revelado um procedimento alternativo no que se refere à redução da incidência de complicações pós- operatórias e risco de lesão do NAI.

Palavras-chave: Cirurgia Bucal; Nervo Mandibular; Odontologia.

ABSTRACT

Introduction: Coronectomy, also called intentional partial odontectomy, is a surgical treatment, where partial third molar is removed, with only the dental crown being removed, with the roots being left inside the alveolus. This procedure is used in order to reduce the risk of injury to the NAI, when compared to conventional extraction. Objective: To review the relevant literature that addressed the use of the coronectomy technique as a surgical alternative to extraction. Materials and Methods: Integrative review of the literature produced through the selection of studies that addressed the use of coronectomy as a surgical alternative to extraction. The electronic search was performed in the MEDLINE database (PubMed), by crossing the descriptors: "coronectomy" OR "intentional partial dentistry" OR "third molars". The final sample had 20 studies. Results: Coronectomy advocates that, in clinical situations whose root of the dental element is in close contact with the NAI and the risk of nerve damage is very high, the crown of the respective tooth can be sufficiently removed, so that the retained portion is 3mm below of the buccal and lingual bone crest, burying the root (s). The procedure has revealed lower rates of postoperative complications when compared to extraction. The monitoring of patients must be done in the long term. Conclusion: Coronectomy has proved to be an alternative procedure in terms of reducing the incidence of postoperative complications and risk of injury to the NAI.

Keyword: Oral Surgery; Mandibular Nerve; Dentistry.

1. INTRODUÇÃO

A exodontia de terceiros molares, em especial os inferiores, tem se tornado um procedimento cada vez

Copyright © 2016 Openly accessible at http://www.rvacbo.com.br/

mais comum em consultórios odontológicos, com o intuito de prevenir pericoronarites, doenças periodontais e lesões cariosas, cistos, dentre outras patologias [1]. Todavia, alguns tipos de problemas pós-operatórios são relacionados a este procedimento, em razão de os terceiros molares inferiores em alguns casos, estarem em íntima relação com estruturas nobres, como o nervo alveolar inferior (NAI) [2].

O NAI é um ramo da divisão mandibular do nervo trigêmeo (V par de nervos cranianos), sendo um dos principais responsáveis pela sensibilidade em região de boca, dentes, participando da inervação de músculos da mastigação. Após ramificação mandibular, o nervo envia um ramo milo-hióideo e em seguida entra no forame mandibular, na face medial do ramo da mandíbula, atravessando o canal mandibular, onde irá suprir os dentes posteriores inferiores. Mais anteriormente, o NAI se divide em nervo mentual, que sai pela mandíbula através do forame mentual, inervando a região de queixo, lábio inferior e incisivos inferiores. Considerando a vasta atuação do NAI, lesões nessa estrutura podem causar debilidades sensoriais, com impacto significativo na qualidade de vidas dos pacientes [1-3].

Os achados radiológicos potencialmente associados a um aumento do risco de lesão ao NAI incluem: desvio ou estreitamento do canal mandibular; área periapical radiolúcida; estreitamento, escurecimento ou curvatura da raiz dentária ao redor do canal mandibular; e perda ou interrupção da lâmina dura do canal mandibular [3]. Quando identificados esses sinais de risco, é recomendado que o profissional solicite exames de imagem tridimensionais (Tomografia computadorizada – TC, tomografia computadorizada de feixe cônico – TCFC ou Cone Beam) para avaliação mais precisa da relação do dente com o respectivo nervo. Em situações nas quais é confirmada a relação direta do terceiro molar com o NAI (ausência de parede óssea do canal mandibular na área de envolvimento com o dente, por exemplo) aumenta- se o risco de complicações durante a tentativa de exodontia [4].

O manejo de terceiros molares inferiores próximos ao NAI tem o potencial de gerar lesões diretas (secção do nervo por instrumentos rotativos ou durante a remoção de um dente cuja raiz está envolvendo o NAI) e lesões indiretas (compressão do nervo por forças transmitidas pela raiz durante a elevação ou diretamente por elevadores) [2]. A incidência dos danos causados ao NAI ocorre com uma variação de 0,4% a 8,0%, em extrações com baixos níveis de complicação, tendo um aumento para até 35% quando em extrações de alto nível de complicação [3,4].

A remoção cirúrgica de um terceiro molar impactado com as raízes em contato próximo com o NAI deve tentar minimizar o risco de complicações neurológicas irreversíveis. Diante disso, na tomada de decisão sobre a exodontia de terceiros molares, devem ser levados em consideração diversos aspectos, principalmente se o tratamento trará ou não mais benefícios do que malefícios ao paciente. As condições sistêmicas e o potencial de regeneração/cicatrização tecidual são outros fatores que devem ser considerados durante a seleção da alternativa terapêutica mais indicada para cada caso [5].

A coronectomia, também chamada de odontectomia parcial intencional, é um tratamento cirúrgico, onde ocorre a remoção do terceiro molar, porém de forma parcial, sendo removida a coroa dentária apenas, com as raízes sendo deixadas dentro do alvéolo [2]. Este tratamento visa impedir lesões ao NAI, já que não haverá remoção ou alteração das raízes, bem como, em outros casos, permitir uma cirurgia mais rápida e menos invasiva, para pacientes em condições mais debilitadas, como idosos e hipertensos [5].

Outras indicações para o emprego da coronectomia são situações clínicas em que o paciente exibe um rebordo ósseo baixo, aumentando a possibilidade de fratura durante a tentativa de exodontia. A fratura da mandíbula se dá principalmente por ação da força excessiva produzida pela alavanca, associada a prováveis desgastes do rebordo ósseo. Pacientes com perdas dentárias por exemplo, tendem a apresentar um rebordo ósseo mais frágil, em virtude da remodelação óssea sofrida após exodontias, aumentando o risco de fraturas. De forma semelhante, a anquilose fisiológica comum em pacientes idosos, reduz a elasticidade do osso mandibular, fragilizando-o [6].

Para que a coronectomia seja realizada com sucesso, alguns critérios precisam ser avaliados, tais como a vitalidade do tecido pulpar, tecido ósseo sadio ao redor das raízes e ausência de comprometimento inflamatório [6,7]. A presença de patologia apical, cística ou lesões neoplásicas, qualquer infecção aguda na cavidade oral ao redor do dente em questão, infecção crônica envolvendo a raiz, ou a presença de mobilidade prévia são outras condições que contraindicam a aplicação da técnica. A literatura acrescenta ainda que terceiros molares impactados horizontalmente ao longo do curso do NAI podem ser inadequados para coronectomia. No que se refere às contraindicações de ordem sistêmica, pode-se citar a diabetes descompensada, imunossupressão, oste-

oesclerose ou osteoporose e desordens neuromusculares [7,8].

O objetivo desse trabalho foi revisar a literatura pertinente que abordasse o emprego da técnica de coronectomia como alternativa cirúrgica à exodontia, definindo indicações, contra- indicações, variações da técnica e demonstrando as principais causas e incidências de falhas e complicações.

2. METODOLOGIA

Para atender aos objetivos da pesquisa, foi desenvolvida uma revisão integrativa da literatura através da seleção de estudos que abordassem o emprego da coronectomia como alternativa cirúrgica à exodontia, especialmente no contexto do atendimento odontológico voltado para pacientes com elevado risco de lesionar o NAI durante exodontia e /ou pacientes sistemicamente comprometidos.

DESENHO DO ESTUDO: A busca eletrônica foi realizada na Base de dados MEDLINE (PubMed), através do cruzamento dos descritores: “coronectomy” OR “intentional partial dentistry” OR “third molars”. Conduziu-se com a seleção de trabalhos pertinentes após a leitura dos títulos e resumos. Os trabalhos que se enquadravam na temática foram revisados na íntegra e os dados extraídos foram submetidos às análises descritivas.

MÉTODO DE COLETA DE DADOS: Para seleção inicial, dois revisores independentes analisaram o título e resumo de todos os estudos obtidos após cruzamento dos descritores, sendo incluídos na amostra as publicações que adotavam os seguintes critérios de inclusão: ensaios clínicos rondomizados controlados, coorte prospectivo, revisões sistemáticas, meta-análises e revisões narrativas ou integrativas. Os trabalhos deveriam ser publicados nos últimos 10 anos (dentro do período de janeiro de 2010 a julho de 2020), sem restrição de idioma e com disponibilidade do texto completo. Foram excluídos estudos in vitro, estudos em animais, relatos de caso, estudos que não correspondiam aos objetivos dessa revisão ou cujo texto completo não estava disponível.

Após seleção dos trabalhos pertinentes, os 02 revisores treinados tabularam os dados utilizando as ferramentas do Excel 2016 (Microsoft, Redmond WA). Os resultados foram avaliados pelos revisores de forma independente e a inclusão final de todos os estudos foi desenvolvida após concordância. A Tabela I evidencia a amostra final de estudos selecionados:

3. RESULTADOS

Para esta revisão de literatura foram selecionados e analisados 20 trabalhos indexados na base de dados *PubMed*, publicados nos últimos 10 anos, que correspondiam aos objetivos da pesquisa e estavam de acordo com os critérios de inclusão e exclusão previamente determinados. Na Tabela II foram caracterizados os estudos selecionados:

Conforme apresentado na Tabela II, observa-se uma distribuição temporal de publicação dos trabalhos relativamente estável, em que 75,0% dos trabalhos concentravam-se no intervalo 2015-2020 e desses 46,6% concentravam-se no triênio 2018-2020. Para a revisão discutida dos artigos selecionados, foram delimitadas as seguintes categorias: (3.1) Seleção de Pacientes e Métodos de Diagnóstico, (3.2) Técnica Cirúrgica, (3.3) Variáveis que Reforçam o Emprego da Coronectomia, (3.4) Contraindicações, (3.5) Resultados da Coronectomia X Exodontia e (3.6) Acompanhamento.

SELEÇÃO DE PACIENTES E MÉTODOS DE DIAGNÓSTICO: Tradicionalmente, para a realização de procedimentos cirúrgicos dentários, o primeiro aspecto avaliado é a condição sistêmica do paciente, com a obtenção de uma anamnese detalhada, seguida da análise clínica e radiográfica da arcada dentária, especialmente do elemento que será submetido à cirurgia [7-9]. Avaliam-se ainda aspectos relacionados à indicação, riscos e benefícios de cada técnica e posterior reabilitação. Os terceiros molares representam o grupo de elementos dentários com maior indicação para a exodontia ou coronectomia, sendo que, o estado sistêmico do paciente e a proximidade do elemento dentário à estruturas nobres são aspectos que influenciam diretamente no processo de seleção de técnica cirúrgica [1-5].

Pacientes portadores de comorbidades (hipertensão arterial, diabetes mellitus, insuficiência renal e hepática), imunossuprimidos, idosos, pacientes sob regime de polifarmacoterapia ou submetidos à quimio e/ou radioterapia de cabeça em pescoço fazem parte de um grupo de risco no que se refere à realização de procedimentos odontológicos cirúrgicos, especialmente pela capacidade debilitada de cicatrizar tecidos lesionados. Pacientes submetidos a radioterapia, por exemplo, apresentam alto risco de desenvolver quadros de osteonecrose dos maxilares, após exodontias. Portanto, a anamense detalhada é mandatória durante a seleção de qual técnica cirúrgica mais se adequa ao estado sistêmico e indicação de cada paciente [9].

Tabela I: Amostra obtida após cruzamento dos descritores e seleção de estudos pertinentes. Cachoeira-BA, Brasil, 2020.

Base de Dados	Descritor	Amostra Inicial	Amostra Final
PubMed	"coronectomy" OR "intentional partial dentistry" OR "third molars".	725 estudos	20 estudos

Tabela II: Caracterização da produção científica utilizada

AUTOR (ANO)	OBJETIVOS	MATERIAIS E MÉTODOS	RESULTADOS
Cervera-Espert J (2016) [1]	Oferecer aspectos da coronectomia do terceiro molar inferior como técnica para evitar dano permanente ao nervo alveolar inferior e o aparecimento de outras complicações.	Uma revisão sistemática e meta-análise foi realizada consultando o banco de dados *PubMed* e *Cochrane*. Foram selecionados artigos publicados a partir de 2014, com um mínimo de 10 casos acompanhados por no mínimo 6 meses. Um total de 12 artigos foram incluídos no estudo.	A coronectomia resulta em perda significativamente menor de sensibilidade do nervo alveolar inferior e evita a ocorrência de alvéolo seco. Não foram observadas diferenças estatisticamente significativas na incidência de dor e infecção entre coronectomia e extração cirúrgica completa. Após a coronectomia, o fragmento dentário remanescente migra em média 2 mm em dois anos.
Ali AS (2018) [2]	Realizar uma revisão sistemática comparando o efeito da coronectomia vs extração cirúrgica completa de terceiros molares inferiores sobre o risco de lesão do nervo alveolar inferior e outras complicações em adultos.	Os estudos foram identificados por meio de pesquisas no banco de dados *Embase* (1980-2016) e *Ovid MEDLINE* (1946-2016). Os termos de pesquisa incluíram coronectomia, remoção parcial da raiz, retenção deliberada da raiz vital, odontectomia, remoção cirúrgica, extração cirúrgica, extração e extração dentária completa.	A coronectomia pode reduzir o risco de lesão do nervo alveolar inferior em comparação com a remoção cirúrgica de terceiros molares mandibulares de alto risco.
Leung YY (2019) [3]	Comparar a taxa de migração radicular e morbidades cirúrgicas após coronectomia do terceiro molar com ou sem regeneração óssea guiada (ROG) por adjuvante.	Um ensaio clínico randomizado de boca dividida foi conduzido em pacientes com terceiros molares inferiores bilaterais próximos ao nervo alveolar inferior. Um lado dos terceiros molares inferiores foi randomizado para receber coronectomia com ROG adjuvante (grupo de estudo) e o outro lado recebeu apenas coronectomia (grupo controle). Os casos foram acompanhados por 2 anos. Migração radicular, taxa de exposição radicular, morbidades cirúrgicas e regeneração periodontal do segundo molar adjacente foram analisadas. Quarenta e oito indivíduos (19 homens, 29 mulheres)	Não houve exposição da raiz no período de revisão. Não houve diferenças estatísticas na dor e na taxa de infecção entre os dois grupos em todos os momentos. A migração da raiz foi significativamente menor no grupo de estudo do que no grupo de controle a partir de 3 meses em diante, e migrou apenas 1 mm em 2 anos versus 3,5 mm no grupo de controle) $p>0,05$. Não houve diferenças na regeneração de inserção periodontal entre os dois grupos.

AUTOR (ANO)	OBJETIVOS	MATERIAIS E MÉTODOS	RESULTADOS
Martin A (2015) [4]	Avaliar a eficácia clínica da técnica cirúrgica de coronectomia para extraçã de terceiros molares em estreita proximidade com o nervo alveolar inferior.	Levantamento da literatura realizado através das bases de dados PubMed, SCOPUS e Cochrane Library desde o início até o último acesso em 31 de janeiro de 2014. 10 estudos foram selecionados.	As coronectomias bem- sucedidas variaram de um mínimo de 61,7% a um máximo de 100%. A coronectomia foi associada a uma baixa incidência de complicações em termos de lesão do nervo alveolar inferior (0% -9,5%), lesão do nervo lingual (0% -2%), dor pós-operatória (1,1%- 41,9%) e edema (4,6%), infecção de alvéolo seco (2%-12%), taxa de infecção (1%-9,5%) e doença pulpar (0,9%).
Barcellos BM (2019) [5]	Identificar os fatores associados à reoperação após coronectomia do terceiro molar mandibular.	Revisão sistemática que buscou artigos científicos nas bases de dados MEDLINE (PubMed), Scopus (Elsevier) e Cochrane Library. Estudos que avaliaram a reoperação após coronectomia e relataram um seguimento mínimo de 6 meses foram incluídos. 15 estudos foram revisados.	A maioria dos pacientes era do sexo feminino (60,58%). O período de seguimento para reoperação variou de 6 meses a 10 anos e o tempo médio até o segundo procedimento foi de 10,4 meses (quartil 1, 3; quartil 3, 8,5). Apenas 105 dentes (5,1%) foram reoperados. Os principais motivos de reoperação foram exposição radicular (53,33%), infecção (10,47%), dor (9,52%) e resíduo de esmalte (9,52%). Na avaliação de qualidade PRISMA, apenas 1 artigo apresentou baixo risco.
Dalle Carbonare M (2017) [6]	Avaliar a incidência de danos aos nervos alveolar inferior (NAI) e nervo lingual em coronectomias bem-sucedidas e comparar os resultados com coronectomias que falharam.	Entre janeiro de 1990 e outubro de 2016, foram pesquisados artigos publicados para encontrar aqueles que examinavam os resultados clínicos após a coronectomia. Quatorze preencheram os critérios para inclusão final.	De 2.087 coronectomias, 152 falharam (7%). O sucesso dos procedimentos foi associado a uma baixa incidência geral de lesões ao NAI (0,5%) e no nervo lingual (0,05%). A incidência de lesão do NAI foi de 2,6% em coronectomias. A incidência de parestesia permanente foi de 0,05% nas coronectomias bem-sucedidas e 1,3% nas que falharam. Nenhuma lesão permanente do nervo lingual foi relatada. Mobilidade (36%, 55/152) e migração ou exposição (33%, 50/152) das raízes foram as causas subjacentes mais comuns de falha. A coronectomia parece ser segura, mas depende do paciente e da técnica utilizada.
Long H (2012) [7]	Comparar os resultados entre coronectomia e remoção total para extrações de terceiros molares com alto risco de lesão do nervo alveolar inferior.	PubMed, Embase, Web of Science, CENTRAL e SIGLE foram pesquisados de janeiro de 1990 a outubro de 2011 para ensaios clínicos randomizados ou não randomizados. Quatro estudos preencheram os critérios de inclusão.	A taxa de risco combinada (coronectomia vs. remoção total) foi de 0,11 (IC 95% = 0,03-0,36), 1,03 (IC 95% =0,54-1,98), 0,55 (IC 95%=0,28-1,05) e 1,14 (95% CI =0,57-2,30) para lesão do nervo alveolar inferior, infecção pós-operatória, alvéolo seco e dor em 1 semana após a cirurgia, respectivamente. Uma taxa relativamente alta de coronectomia com falha em um estudo (38,3% em comparação com 2,3%-9,4% em outros) pode ser atribuído a uma maior proporção de raízes estreitas e impactações verticais.
Leung YY (2016) [8]	Comparar a incidência de complicações pós-operatórias, migração da raiz e inserção periodontal do segundo molar adjacente após coronectomia dos terceiros molares inferiores com ou sem regeneração óssea guiada.	Seis pacientes (três homens e três mulheres, idade média (variação) de 27 (21-44) anos), cada um com terceiros molares inferiores bilaterais nas proximidades do nervo alveolar inferior, foram recrutados. Um terceiro molar de cada paciente foi randomizado para ser tratado por coronectomia com regeneração óssea guiada, e o outro lado apenas coronectomia. Todos os pacientes foram avaliados por 12 meses.	Nenhum déficit neurossensorial foi observado em nenhum dos grupos. Não houve diferenças significativas entre os dois grupos na morbidade pós-operatória. A média de migração radicular após coronectomia com regeneração óssea guiada no pós-operatório de 2 semanas, 3 meses, 6 meses e 12 meses foi de 0,14(0,34), 0,56(0,68), 0,63(0,83) e 0,63(0,83)mm, respectivamente. Estes foram significativamente menores do que os resultados no grupo controle do pós-operatório de 3 meses em diante (3 meses p = 0,01, 6 meses p = 0,004 e 12 meses p = 0,003).

AUTOR (ANO)	OBJETIVOS	MATERIAIS E MÉTODOS	RESULTADOS
Moreno-Vicente J (2015) [9]	Realizar uma revisão sistemática para poder fornecer resultados e conclusões com a maior evidência científica possível.	Foi realizada uma revisão da literatura por meio dos seguintes motores de busca: Pubmed MEDLINE, Scielo,Cochrane library e EMI. Aplicou-se o critério de nível de evidência da Agency for Healthcare Research and Quality e analisou-se o nível de qualidade dosensaios clínicos por meio dos critérios JADAD. 17 artigos foram obtidos.	A coronectomia é uma técnica preventiva adequada na proteção do nervo alveolar inferior, alternativa à exodontia convencional de terceiros molares, que, ao contrário da técnica anterior, apresenta alto risco de lesão do nervo alveolar inferior. No entanto, há necessidade de novos estudos clínicos, com maior número de amostras e com maior tempo de seguimento, para detectar potenciais efeitos adversos das raízes retidas.
Leung YY (2016) [10]	Monitorar a morbidade em longo prazo das raízes retidas por até 5 anos após a coronectomia dos terceiros molares inferiores com proximidade do nervo alveolar inferior.	Um estudo prospectivo sobre morbidades em longo prazo após coronectomia do terceiro molar inferior foi realizado. O estudo incluiu 612 coronectomias de terceiros molares inferiores em 458 pacientes.	A prevalência de lesão do nervo alveolar inferior foi de 0,16% (1/612), sendo temporária. Infecção pós- operatória de longo prazo ocorreu em 1 caso em 6 meses após a cirurgia e outro em 12 meses. Nenhuma infecção foi encontrada após 12meses. As taxas de incidência de dor em 6 meses, 12 meses, 24 meses após a cirurgia foram 0,50%(3/596), 0,38%(2/529), 0,49%(2/411), respectivamente. A exposição da raiz foi observada em 2,3% dos casos (14/612). A reoperação para remover a raiz exposta não causou nenhum déficit ao nervo p>0,05.
Sencimen M (2011) [11]	Comparar a eficácia da coronectomia associada ou não ao tratamento endodôntico.	O estudo consistiu em 10 pacientes com 16 terceiros molares inferiores em estreita relação com o nervo alveolar inferior que foram divididos em um grupo de estudo e um grupo de controle. Os pacientes do grupo de estudo foram tratados por meio de coronectomias realizadas comtratamentos endodônticos. Os pacientes do grupo controle foram submetidos a coronectomias sem tratamento endodôntico. Os pacientes foram acompanhados por pelo menos 1 ano.	Foram extraídas 7 raízes por causa da infecção em 8 pacientes pertencentes ao grupo de estudo, que foram tratado endodonticamente. Além disso, houve 3 casos de danos no nervo devido à extraçãono grupo de estudo. No entanto, no grupo de controle, nenhuma infecção foi determinada e o dano ao nervo estava ausente. p< 0,01
Bailey E (2020)[12]	Comparar os benefícios e riscos relativos de diferentes técnicas de remoção cirúrgica de dentesdo siso mandibular.	Revisão de literatura em que foram pesquisados trabalhos nos seguintes bancos de dados: Cochrane Oral Health Trials Register, o Cochrane Central Register of Controlled Trials (CENTRAL), MEDLINE Ovid e Embase Ovid. Pesquisou-se no ClinicalTrials.gov e na Plataforma de Registro de Ensaios Clínicos Internacional da Organização Mundial da Saúde para ensaios em andamento. Não foram colocadas restrições quanto ao idioma ou data de publicação. Foram incluídos 62 ensaios com 4643 participantes.	As comparações de diferentes técnicas de sutura e de dreno versus nenhum dreno não apresentaram diferença estatística. Nenhum estudo forneceu dados utilizáveis para qualquer um dos resultados primários em relação à coronectomia. Não há evidências suficientes para determinar se os desenhos de envelope ou retalho triangular levaram a mais osteíte alveolar (OR 0,33, intervalo de confiança de 95% (IC) 0,09 a 1,23; 5 estudos; evidência de baixa certeza), infecção da ferida (OR 0,29, IC 95% 0,04 a 2,06; 2 estudos; evidência de baixa certeza) ou sensação de língua alterada permanente (Peto OR 4,48, IC 95% 0,07 a 286,49; 1 estudo; evidência de certeza muito baixa).

AUTOR (ANO)	OBJETIVOS	MATERIAIS E MÉTODOS	RESULTADOS
Pedersen M (2018) [17]	Examinar a morbidade a longo prazo após a coronectomia, com distúrbios sensoriais do nervo alveolar inferior (NAI) e migração da raiz como as variáveis de resultado primário.	Estudo clínico e radiológico. Um total de 231 coronectomias de terceiros molars mandibulares foram realizadas em 191 pacientes com um período médio de acompanhamento de 5,7 anos (variação de 1 a 12 anos).	A prevalência de lesão do NAI foi de 1,3%, e 3,5% das raízes retidas foram removidas. Nenhuma das reoperações para remover as raízes retidas causou comprometimento do NAI. As infecções ocorreram em 11,7% dos casos e todos foram tratados com antibióticos. 97% das raízes retidas mostraram sinais de migração e 65% mostraram sinais de rotação. $p<0,05$
Monaco G (2019) [18]	Avaliar as complicações pós-operatórias precoces (até 1 mês) e tardias (de 2 a 60 meses), após realização da coronectomia.	Estudo de coorte prospectivo que envolveu 116 coronectomias em 94 pacientes saudáveis (37 homens e 57 mulheres; idade média de 28,99 ± 8,9 anos). A variável preditora foi o tempo após a coronectomia com até 5 anos de seguimento. Para avaliar a taxa de complicações pós-operatórias, as variáveis de resultado foram: lesões neurológicas, dor pós-operatória, edema, febre, alveolite, pulpite e exposição radicular.	No seguimento de 5 anos, foram reavaliados 63 pacientes com 76 coronectomias. No total, foram verificadas 30 complicações. Nenhum caso de lesão neurológica no nervo alveolar inferior (NAI) ou nervo lingual foi observado após a cirurgia. Nos primeiros 3 anos, foram extraídas raízes migradas em 5 casos (6%) sem quaisquer lesões neurológicas para o NAI. Nenhuma complicação foi observada do terceiro ao quinto ano. $p< 0,01$.
Xing-Chen W (2019) [19]	Avaliar o resultado da coronectomia para o tratamento de terceiros molares inferiores impactados nas proximidades do nervo alveolar inferior (NAI).	Dez pacientes com terceiros molares mandibulares impactados que se aproximavam ou estavam próximos ao nervo alveolar inferior diagnosticados em filme panorâmico e tomografia computadorizada de feixe cônico foram incluídos no estudo.	Todos os pacientes apresentaram pouca dor pós-operatória e inchaço. Nenhum deles teve lesão ou infecção do NAI. Apenas 1 paciente não conseguiu mover as raízes para longe do NAI e as raízes foram deixadas na cavidade alveolar, mas sem quaisquer sintomas e efeitos colaterais durante 1 ano de acompanhamento. $p<0,05$
Kang F (2019) [20]	Comparar os resultados de curto prazo entre a coronectomia e a extração tradicional de terceiros molares e avaliar as complicações a longo prazo após a coronectomia.	Um estudo prospectivo foi realizado em 110 pacientes com terceiros molares em alto risco de lesão do nervo alveolar inferior (NAI). Os pacientes foram divididos em 2 grupos: grupo de coronectomia (n=55) e grupo de extração (n=55). Os resultados a curto prazo incluíam lesão do NAI, sangramento, dor e inchaço, sendo avaliados em ambos os grupos 1 semana após a cirurgia. As complicações primárias a longo prazo avaliadas incluíram a migração da raiz e as secundárias incluíram inflamação, cicatrização de alvéolos e erupção.	A lesão do NAI foi encontrada em 6 pacientes no grupo de extração e nenhum paciente no grupo de coronectomia. Após 6 meses, 2 pacientes ainda apresentavam dormência leve. Após a coronectomia, as raízes migraram rapidamente durante os 6 meses iniciais e se tornaram estáveis 1 ano após a cirurgia. 90,9% das raízes migraram para longe do canal do nervo mandibular em 6 meses de pós-operatório. Nenhuma infecção ocorreu dentro do período de acompanhamento de 3 anos. $p <0,05$

AUTOR (ANO)	OBJETIVOS	MATERIAIS E MÉTODOS	RESULTADOS
Coulthard P (2014) [13]	Comparar os benefícios e riscos relativos de diferentes técnicas para realizar vários aspectos ou etapas de extração cirúrgica de dentes do siso mandibular	Revisão sistemática da literatura, consultando as Bases de Dados Cochrane Oral Health Group's Trials Register (a 21 de março de 2014), CENTRAL (The Cochrane Library 2014, Issue 1), EDLINE (OVID) (1946 a 21 de março de 2014) e EMBASE (OVID) (1980 a 21 Março 2014). Pesquisamos ClinicalTrials.gov e a Plataforma Internacional de Registro deEnsaios Clínico daOMS para ensaios em andamento. Não houve restrições quanto ao idioma ou data de publicação nas buscas eletrônicas. Um total de 35 estudos (2569 pacientes) foram incluídos.	As comparações referem-se a sete aspectos amplos dos procedimentos cirúrgicos para terceiros molares inferiores impactados: tipo de retalho cirúrgico levantado, uso de afastadores, técnicas de remoção óssea, irrigação da ferida, fechamento da ferida, drenagem da ferida e remoção completa / incompleta do dente. A qualidade do corpo de evidências para cada uma dessas comparações foi muito baixa a moderada devido ao pequeno número de ensaios e pacientes, e a maioria dos ensaios estava em alto risco de viés (65%) com o restante sob risco incerto de viés.
Leung YY (2012) [14]	Investigar a morbidade de 3 anos da coronectomia dos terceiros molares inferiores e monitorar o comportamento e o padrão de migração das raízes retidas após a coronectomia.	Estudo de coorte prospectivo. Pacientes com terceiros molares inferiores com sinais radiográficos específicos mostrando proximidade das raízes ao nervo alveolar inferior que foram submetidos a coronectomia em um ensaio clínico randomizado anterior foram revisados no pós-operatório na primeira semana e na terceira, sexta, 12ª, 24ª e 36ª meses. As morbidades de infecção, dor, erupção da raiz, reoperação para remoção da raiz e o desenvolvimento de qualquer patologia foram registradas. O padrão de qualquer migração de raiz foi analisado.	Noventa e oito pacientes (35 homens e 63 mulheres; idade média, 25,7 anos; desvio padrão, 7,9 anos) com 135 coronectomias completaram a revisão de 36 meses. Nenhum apresentou infecção ou dor a partir do terceiro mês pós- operatório. A erupção da raiz causando sensibilidade ocorreu em 3% (4/135) da amostra e as raízes erupcionadas foram removidas. Nenhum dos casos reoperados apresentou déficit pós-operatório do nervo alveolar inferior. Nenhuma patologia desenvolvida em qualquer uma das raízes retidas após a coronectomia. A migração de raízes foi observada na maioria dos casos nos primeiros 12 meses, e todas as raízes pararam de migrar a partir do 24º mês. A migração radicular média em 36 meses foi de 2,8 mm (desvio padrão, 1,4 mm). p=0,004
Goto S (2012) [15]	Realizar uma avaliação clínica com tomografia computadorizada odontológica dos tecidos locais 1 ano após coronectomia.	Investigou 101 pacientes (116 dentes) que foram submetidos a uma coronectomia de março de 2006 a dezembro de 2009. Eles foram reconvocados 1 ano depois para uma avaliação clínica e tomografia computadorizada dentária dos locais da coronectomia. A avaliação clínica foi baseada na palpação e achados macroscópicos.	Em 99,2% (115 dentes) dos casos estudados, o tecido mole distal ao segundo molar inferior estava hígido e as raízes retidas estavam cobertas por osso. Em 1 caso (0,8%), foi observada erupção de raízes na cavidade oral; no entanto, nenhuma inflamação foi observada no tecido mole próximo. Em todos os 116 dentes, não foram observadas na região apical das raízes retidas imagens de transmissão indicativas de lesões periapicais, que geralmente resultam de necrose da polpa. p=0,007
Kohara K (2015) [16]	Investigar a morbidade de 3 anos de coronectomia do terceiro molar inferior e monitorar o comportamento e o padrão de migração das raízes retidas no pós-operatório.	92 pacientes (111 dentes) que foram submetidos a uma coronectomia entre outubro de 2005 e julho de 2009 foram investigados. Os pacientes foram acompanhados em 3 meses e 1, 2 e 3 anos para avaliação clínica e tomografia computadorizada odontológica dos locais de coronectomia.	10 casos (9%) necessitaram de extração da raiz dentária nos 3 anos após a coronectomia. A migração da raiz aumentou nos primeiros 2 anos após a coronectomia, mas estabilizou entre o segundo e o terceiro anos. Além disso, uma diferença significativa foi observada na migração da raiz entre pacientes de diferentes idades e sexo. Raízes retidas após coronectomia nos terceiros molares inferiores não levaram a complicações em termos de infecção ou desenvolvimento de patologias nos primeiros 3 anos de pós-operatório. p<0,05

A avaliação radiográfica é outra importante etapa para o diagnóstico e planejamento terapêutico de procedimentos cirúrgicos. A radiografia panorâmica é usualmente o primeiro método de escolha, podendo ser combinada com imagens periapicais em diferentes angulações, oferecendo sinais radiográficos indicativos de possível risco de lesão do NAI durante procedimento cirúrgico [6-8]. Nessas condições, exames de imagem 3D, como a TCFC (Cone Beam), podem ser solicitados fornecendo informações que auxiliem o profissional a distinguir o escurecimento, deflexão e estreitamento da raiz, e desvio, estreitamento e interrupção do canal dentário, bem como o contato direto ou não com o NAI [11].

Durante avaliação imaginológica, as seguintes variáveis relacionadas ao canal e elemento dentário devem ser registradas: o diâmetro do lúmen do canal em seu curso sobre o dente / raízes, avaliando se o canal apresenta o diâmetro do lúmen constante, mais da metade do diâmetro do lúmen ou menos da metade do diâmetro do lúmen constantes; o posicionamento do canal em relação ao complexo radicular; o estado de impactação do elemento dentário; o tipo de angulação (horizontal / disto-angulada / mesio-angulada / vertical); o número de raízes (1, 2 ou> 2); a morfologia radicular da raiz distal e mesial (avaliada separadamente); o tipo de curvatura da raiz (curvatura reta / bucal / oral / distal / mesial); e se o contato dente-canal mandibular é direto ou não [1,13]. A Figura 1 esquematiza o grau de proximidade da raiz dentária com o canal mandibular.

Figura 1: Desenho esquemático e corte panorâmico evidenciando diferentes graus de proximidade da raiz do terceiro molar com o canal mandibular. 1(A): Cenário verde representando um distância dente-canal segura. 1(B): Cenário amarelo, representando uma distância dente-canal que requer mais atenção. 1(C): Cenário vermelho, representando íntimo contato dente-canal, com elevado risco durante exodontia. Esse cenário indica o emprego da coronectomia. Cachoeira- BA, Brasil, 2020

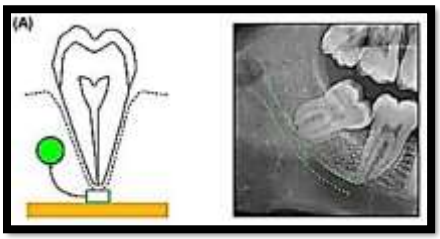

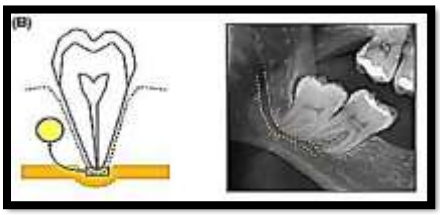

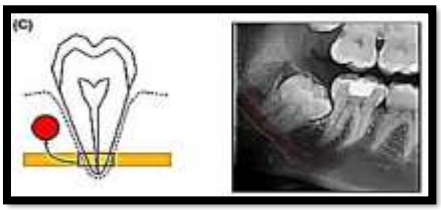

Fonte: Ali; Benton; Yates (2018) [2].

De acordo com Coulthard e coautores (2014) [13], após diagnosticar a íntima relação das raízes dos terceiros molares inferiores com o canal do nervo mandibular, o profissional usualmente deve considerar três alternativas terapêuticas. A primeira delas é não extrair o dente e realizar um tratamento de segunda indicação, como tratamento endodôntico, por exemplo. A segunda opção é remover o dente cirurgicamente com extremo cuidado para evitar danos ao NAI. E a terceira é realizar o procedimento de coronectomia.

TÉCNICA CIRÚRGICA: Segundo Moreno-Vincente e coautores (2015) [9], a técnica de coronectomia consiste nas seguintes etapas: (1) Elevação do retalho mucoperiosteal vestibular e lingual, para exposição coronária da porção amelocementária e visualização da superfície das raízes. Recomenda-se o posicionamento de um afastador lingual para evitar lesões no nervo lingual, especialmente durante a odontose. (2) Realização da coronectomia propriamente dita, com o auxílio de brocas cirúrgicas a uma angulação de 45º, dependendo do posicionamento do dente. A remoção da coroa deve ser feita integralmente com a broca cirúrgica, para minimizar o risco de mobilização das raízes retidas, no entanto, outros autores indicam que a remoção da coroa seja completada com o uso de uma pinça a fim de minimizar o risco de lesão do nervo lingual. A porção retida deve ficar 3mm abaixo da crista óssea, exigindo a remoção da porção superficial das raízes. (3) Irrigação da ferida cirúrgica com soro fisiológico estéril, com realização ou não do tratamento pulpar. (4) Sutura final e acompanhamento. A representação do procedimento cirúrgico está descrita na Figura 2:

Figura 2: Coronectomia. Um afastador lingual foi colocado para proteger os tecidos moles linguais, incluindo o nervo lingual, e uma broca 701 utilizada num ângulo de aproximadamente 45° para secção completa da coroa dentária. A área cinzenta representa a parte das raízes dos dentes que é removida em seguida, para respeitar a margem de pelo menos 3mm abaixo da crista óssea alveolar. Cachoeira- BA, Brasil, 2020.

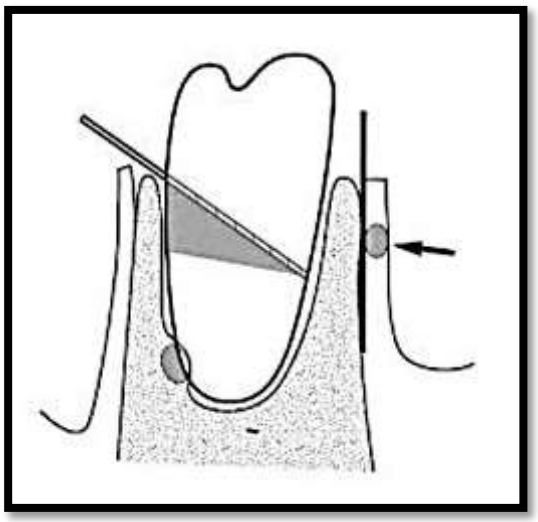

Fonte: Moreno-Vincente e coautores (2015) [9].

Sencimen et al. (2011) [11] analisaram a possível eficácia do tratamento endodôntico durante a coronectomia, comparando a técnica de coronectomia descrita com a coronectomia e o tratamento pulpar do canal radicular com MTA, em 16 terceiros molares inferiores. Os autores concluíram que o tratamento pulpar não é recomendado, pelo fato de aumentar o índice de complicações e infecções que requerem uma segunda intervenção para a remoção das raízes infectadas. Além disso, constatou-se que ao remover as raízes causadoras das complicações, aquelas que foram tratadas endodonticamente não migraram em relação ao grupo controle, portanto a extração danificou temporariamente o NAI. Outros autores afirmam ainda que não há evidências clínicas que sustentem a conveniência da realização da terapia endodôntica das raízes retidas [9].

Em relação ao uso de antibioticoterapia pré e pós-operatória, a literatura traz algumas controvérsias, porém o risco sistêmico de infecções para cada paciente é o principal indicador durante a escolha de lançar mão da antibioticoterapia [2,12,13].

VARIÁVEIS QUE REFORÇAM O EMPREGO DA CORONECTOMIA: A principal variável analisada em todos os estudos é a lesão do NAI e seus subtipos. Em uma revisão bibliográfica, Moreno-Vicente e coautores (2015) [9] concluem que a coronectomia é uma técnica preventiva adequada para proteção do NAI, sendo apresentada como uma alternativa à extração convencional de terceiros molares, nos quais há alto risco de lesão do nervo. Os autores referem ainda uma menor incidência de danos neurossensoriais e complicações quando comparada com a remoção completa do elemento dentário.

A dor pós-operatória (usando escala visual analógica - VAS), infecção e alvéolo seco foram outras variáveis analisadas durante a seleção da técnica cirúrgica, sendo obtidos relatos de menores índices de dor e complicação quando realizada a coronectomia. As condições sistêmicas do paciente é outra variável que reforça o emprego da coronectomia, sendo essa técnica um opção para pacientes com comorbidades (idosos, hipertensos, diabéticos) que aumentam o risco de complicações (infecções microbianas locais/sistêmicas e cicatrização inadequada dos tecidos, por exemplo) ou inviabilizam a realização de procedimentos cirúrgicos mais invasivos [3,13]. A coronectomia é particularmente adequada para pacientes com mais de 25 anos e que relatam baixa tolerância à possibilidade de déficit neurossensorial pós-operatório [9].

CONTRAINDICAÇÕES: O emprego da técnica de coronectomia é contraindicada em diversas situações clínicas que envolvem as condições do elemento dentário e condições de ordem sistêmica. No que se refere ao dente envolvido, é contraindicada a coronectomia em elementos desvitalizados, associados à patologia apical, cística ou lesões neoplásicas, ou ainda, associados a qualquer infecção aguda na cavidade oral ao redor do dente em questão. É contraindicada também quando houver alguma infecção crônica envolvendo a raiz, de origem cariosa ou por doença periodontal, dentes com qualquer mobilidade prévia e ainda os dentes que estejam impactados horizontalmente ao longo do curso do NAI [11,14]. A técnica é mais apropriada para os dentes com impactações verticais, mesioangulares ou disto-angulares. Portanto, a classificação dos terceiros molares inferiores, de acordo com sua posição, tem a finalidade de auxiliar o planejamento cirúrgico e logo determinar a melhor técnica a ser utilizada [2-4].

Já as contraindicações de ordem sistêmicas incluem o diabetes descompensado, imunossupressão, incluindo pacientes HIV positivos com manifestação da Síndrome da Imunodeficiência Adquirida (AIDS). Portadores de

osteoesclerose ou osteoporose e de desordens neuromusculares e alguns casos de pacientes que realizaram quimioterapia ou radioterapia na região de cabeça e pescoço previamente. Nesta última condição, a coronectomia se revelou uma opção à exodontia, porém em situações reservadas [9,14].

RESULTADOS DA CORONECTOMIA X EXODONTIA: A taxa de falha pós-operatória após coronectomia parece ser baixa, em média menos de 10% das coronectomias apresentam falhas [16]. Leung e Cheung (2012) [14] encontraram uma taxa de falhas que variava de 2,3% a até 38,3%. Os critérios mais incidentes utilizados para medir o fracasso da terapia foram claramente definidos em: mobilização das raízes durante o procedimento de decrescimento (critério cirúrgico) e quando o procedimento levou à extração das raízes remanescentes devido à infecção [4]. De acordo com Moreno-Vincente e coautores (2015) [9], a presença de dor parece ser constante em 10-20% dos casos após a coronectomia e edema é raro. Os autores acrescentam ainda que embora possa ocorrer infecção pós-operatória imediata, é muito incomum, especialmente se forem empregados antibióticos pré e pós-operatório e for realizado o fechamento primário.

A ocorrência de perda de sensibilidade do NAI foi avaliada após a remoção cirúrgica completa do terceiro molar inferior e após a coronectomia, com registros na literatura de maior quantidade de casos de perda de sensibilidade do NAI após extrações completas. Goto e coautores (2012) [15] não registraram nenhum caso de perda de sensibilidade do nervo alveolar inferior com a técnica de coronectomia. Cervera e colaboradores (2016) [1] relataram parestesia transitória do nervo lingual em dois estudos e mais casos de pacientes com dor após a remoção completa dos terceiros molares inferiores do que após a coronectomia, embora a diferença não tenha sido estatisticamente significativa. A ocorrência de infecção com presença de secreção purulenta após o tratamento foi avaliada por esses autores em nove estudos.

A literatura evidenciou mais infecções com secreção purulenta em pacientes submetidos à remoção cirúrgica completa de terceiros molares impactados em contato com o NAI do que aqueles submetidos à coronectomia. Kohara e coautores (2015) [16] descreveram 7 exposições de feridas incompletas (6,3%) e duas exposições radiculares com infecção (1,8%) que tiveram que ser removidas após coronectomia. Casos de alvéolo seco se mostraram mais frequentes em pacientes submetidos à extração cirúrgica completa do que naqueles submetidos à coronectomia. Quanto à migração da raiz após a coronectomia, foram registradas migrações radiculares dos fragmentos de 2-3 mm da posição inicial em 30% dos casos. Se uma segunda operação for necessária para as raízes remanescentes após uma coronectomia, as raízes podem ser removidas com baixo risco de parestesia, em virtude dessa migração das raízes em relação ao canal alveolar inferior [1,17].

ACOMPANHAMENTO: Há um consenso na literatura sobre o seguimento consistente aos 7 dias após a cirurgia e aos 3, 6, 12 e 24 meses. Entretanto, embora 12 meses sejam suficientes para avaliar algumas variáveis como lesão do NAI, infecção pós-operatória, alvéolo seco e dor, não é suficiente para a análise dos efeitos colaterais da raiz ou raízes presentes. Esses efeitos colaterais incluem: migração e exposição da raiz, infecção ou outras complicações possíveis de longo prazo. Martin e coautores (2015) [4] e Monaco e coautores (2019) [18] afirmam que seja necessário um seguimento de 25 meses para avaliar a incidência de lesão nervosa, mas não de erupção tardia e migração das raízes, que pode ocorrer até 10 anos após a operação inicial. Um período de acompanhamento mais longo pode, portanto, mostrar qual proporção dessas raízes retidas irá eventualmente irromper, causar uma infecção tardia ou exigir a remoção [18-20].

4. CONCLUSÃO

A coronectomia tem se revelado um procedimento alternativo no que se refere à redução da incidência de complicações pós-operatórias e risco de lesão do NAI. O sucesso do procedimento requer boa seleção de paciente e técnica do operador. Todas as indicações e contraindicações da técnica devem ser respeitadas para que a segurança e efetividade sejam obtidas. Além disso, o paciente deverá ser devidamente informado sobre os riscos e benefícios da técnica, decidindo se opta ou não se submeter ao procedimento.

REFERÊNCIAS

[1] Cervera-Espert J, Pérez-Martínez S, Cervera-Ballester J, Peñarrocha-Oltra D, Peñarrocha-Diago M. Coronectomy of impacted mandibular third molars: A meta- analysis and systematic review of the literature. Med Oral Patol Oral Cir Bucal. 2016;21(4):e505-e513.

[2] Ali AS, Benton JA, Yates JM. Risk of inferior alveolar nerve injury with coronectomy vs surgical extraction of mandibular third molars-A comparison of two techniques and review of the literature. J Oral Rehabil.

2018;45(3):250-257.

[3] Leung YY. Guided bone regeneration to reduce root migration after coronectomy of lower third molar: a randomized clinical trial. Clin Oral Investig. 2019;23(4):1595- 1604.

[4] Martin A, Perinetti G, Costantinides F, Maglione M. Coronectomy as a surgical approach to impacted mandibular third molars: a systematic review. Head Face Med. 2015;11:9.

[5] Barcellos BM, Velasques BD, Moura LB, Xavier CB. What Are the Parameters for Reoperation in Mandibular Third Molars Submitted to Coronectomy? A Systematic Review. J Oral Maxillofac Surg. 2019;77(6):1108-1115.

[6] Dalle Carbonare M, Zavattini A, Duncan M, Williams M, Moody A. Injury to the inferior alveolar and lingual nerves in successful and failed coronectomies: systematic review. Br J Oral Maxillofac Surg. 2017;55(9):892-898.

[7] Long H, Zhou Y, Liao L, Pyakurel U, Wang Y, Lai W. Coronectomy vs. total removal for third molar extraction: a systematic review. J Dent Res. 2012;91(7):659-665.

[8] Leung YY. Coronectomy of lower third molars with and without guided bony regeneration: a pilot study. Br J Oral Maxillofac Surg. 2016;54(2):155-159.

[9] Moreno-Vicente J, Schiavone-Mussano R, Clemente-Salas E, Marí-Roig A, Jané- Salas E, López-López J. Coronectomy versus surgical removal of the lower third molars with a high risk of injury to the inferior alveolar nerve. A bibliographical review. Med Oral Patol Oral Cir Bucal. 2015;20(4):e508-e517.

[10] Leung YY, Cheung LK. Long-term morbidities of coronectomy on lower third molar. Oral Surg Oral Med Oral Pathol Oral Radiol. 2016;121(1):5-11.

[11] Sencimen M, Ortakoglu K, Aydin C, Aydintug YS, Ozyigit A, Ozen T, et al. Is endodontic treatment necessary during coronectomy procedure? J Oral Maxillofac Surg. 2010;68(10):2385-2390.

[12] Bailey E, Kashbour W, Shah N, Worthington HV, Renton TF, Coulthard P. Surgical techniques for the removal of mandibular wisdom teeth. Cochrane Database Syst Rev. 2020;7(7):CD004345.

[13] Coulthard P, Bailey E, Esposito M, Furness S, Renton TF, Worthington HV. Surgical techniques for the removal of mandibular wisdom teeth. Cochrane Database Syst Rev. 2014;(7):CD004345.

[14] Leung YY, Cheung LK. Coronectomy of the lower third molar is safe within the first 3 years. J Oral Maxillofac Surg. 2012;70(7):1515-1522.

[15] Goto S, Kurita K, Kuroiwa Y, Hatano Y, Kohara K, Izumi M, et al. Clinical and dental computed tomographic evaluation 1 year after coronectomy. J Oral Maxillofac Surg. 2012;70(5):1023-1029.

[16] Kohara K, Kurita K, Kuroiwa Y, Goto S, Umemura E. Usefulness of mandibular third molar coronectomy assessed through clinical evaluation over three years of follow- up. Int J Oral Maxillofac Surg. 2015;44(2):259-266.

[17] Pedersen MH, Bak J, Matzen LH, Hartlev J, Bindslev J, Schou S, et al. Coronectomy of mandibular third molars: a clinical and radiological study of 231 cases with a mean follow-up period of 5.7years. Int J Oral Maxillofac Surg. 2018;47(12):1596-1603.

[18] Monaco G, D'Ambrosio M, De Santis G, Vignudelli E, Gatto MRA, Corinaldesi G. Coronectomy: A Surgical Option for Impacted Third Molars in Close Proximity to the Inferior Alveolar Nerve-A 5-Year Follow-Up Study. J Oral Maxillofac Surg. 2019;77(6):1116-1124.

[19] Wu XC, Li Y, Zhao JJ. Clinical evaluation for coronectomy of the impacted mandibular third molars in close proximity to inferior alveolar nerve. Shanghai Kou Qiang Yi Xue. 2019;28(1):85-88.

[20] Kang F, Xue Z, Zhou X, Zhang X, Hou G, Feng Y. Coronectomy: A useful approach in minimizing nerve injury compared with traditional extraction of deeply impacted mandibular third molars. J Oral Maxillofac Surg. 2019;77(11):2221.e1-2221.e14.