Vol.9, No.1, 8-12 (2020)
ISSN 2316-7262

Uso de Eletrocautérico no Tratamento Cirúrgico de Granuloma Piogênico: Relato de Caso

Maelly Vicente LÔBO[1], Matheus Corrêa da SILVA[1], Manuel Liberato de LUCENA-JÚNIOR[1], Janaina Andrade Lima SALMOS-BRITO[1], Ricardo Viana BESSA-NOGUEIRA[2]

[1]Cirurgiões-dentistas pela Universidade Federal de Alagoas, AL, Brasil
[2]Professores Doutores da Universidade Federal de Alagoas, AL, Brasil

Endereço correspondência
Prof. Dr. Ricardo Viana Bessa-Nogueira
Faculdade de Odontologia da Universidade Federal de Alagoas
Av. Lourival Melo Mota – Tabuleiro dos Martins
Maceió, AL – 57072-900
ricardo.bessa@foufal.ufal.br

Recebido em 25 de dezembro (2019) | Aceito em 28 de Dezembro (2019)

RESUMO

O granuloma piogênico é uma lesão benigna comum da cavidade oral, caracterizada como um aumento volumétrico nodular. Acomete principalmente a gengiva, mas também pode ocorrer na língua, mucosa jugal e palato. Ocorre com mais frequência em mulheres do que em homens por causa dos níveis elevados de hormônios circulantes. Existem diversos modelos terapêuticos alternativos propostos, todavia, o tratamento de escolha para o granuloma piogênico é a remoção completa da lesão. Por isso, o objetivo deste relato de caso é apresentar um método de excisão cirúrgica com eletrocoagulação para tratamento de granuloma piogênico e fazer uma breve revista da literatura.

Palavras-chave: Granuloma Piogênico; Eletrocoagulação; Procedimentos Cirúrgicos Menores; Terapêutica.

ABSTRACT

Pyogenic granuloma is a typical benign lesion of the oral cavity characterized as a nodular volumetric enlargement. It mainly accompanies gum, but may also occur on the tongue, jugal mucosa and palate. It frequently occurs more in women than in men because of high levels of circulating hormones. There are several alternative therapeutic models proposed; however, treatment of choice for pyogenic granuloma and complete removal of the lesion. Therefore, the objective of this case study is to present a method of surgical excision with electrocoagulation for the treatment of pyogenic granuloma and to briefly review the literature.

Keyword: Granuloma, Pyogenic; Electrocoagulation; Minor Surgical Procedures; Therapeutics.

1. INTRODUÇÃO

Os processos proliferativos não-neoplásicos (PPNN) são lesões reacionais hiperplásicas frequentes na cavidade bucal, sendo o granuloma piogênico (GP) cerca de 37% de todas essas lesões [1]. O GP é uma lesão benigna dos tecidos moles com predileção pela gengiva (75%), mas pode acometer outras regiões como lábios, mucosa jugal, palato e língua [2]. Também é conhecido como hemangioma capilar lobular (HCL), pois faz associação com a essência intrínseca da lesão, que é um agregado circunscrito de capilares arranjados em lóbulos. Ainda assim, GP continua sendo a terminologia mais utilizada, mesmo sem possuir características piogênicas nem granulomatosas [3].

A etiologia dessas lesões continua incerta, contudo, é comumente associada à estímulos frequentes de baixa intensidade, traumas, e alguns estudos também relatam a influência direta de fatores hormonais [1,4], por isso existe uma maior susceptibilidade de mulheres grávidas desenvolverem a lesão, aproximadamente 5%, dando origem a nomenclatura conhecida como granuloma gravídico (GG)[5,6].

Clinicamente, GP pode se apresentar como uma massa nodular ou lobular pediculada, embora a maioria das lesões tenha base séssil. Frequentemente, é uma lesão solitária, de coloração vermelho-brilhante, com superfície ulcerada, que possui tendência a sangramento, e sua consistência pode ser tanto mole como firme [7-9].

O tratamento dessas lesões é a remoção cirúrgica

Copyright © 2016 Openly accessible at http://www.rvacbo.com.br/

na maioria dos casos. Também existem algumas terapias alternativas, como escleroterapia (injeção de substância esclerosante), injeção de corticoesteróides, fotocoagulação; porém, é consenso entre os autores que a excisão cirúrgica convencional após profilaxia oral é o tratamento ideal do GP pois é mais eficiente em diminuir chances de recidiva [9-11].

O objetivo deste relato é reportar o caso de um paciente granuloma piogênico que foi submetido à tratamento cirúrgico auxiliado com eletrocautério, para melhor controle homeostático da região; com também, abordar o tema por meio de uma revista da literatura que mostra a relevância da ocorrência do em um indivíduo do sexo masculino.

2. RELATO DE CASO

Paciente do sexo masculino, 50 anos de idade, diabético, fazendo uso de Metformina, foi encaminhado para um ambulatório de cirurgia e traumatologia buco-maxilo-facial com queixa de um "caroço" na boca. No exame clínico inicial, o paciente apresentava-se com uma lesão nodular no rebordo alveolar inferior associado ao dente 36 e a região edêntula do elemento 37 (Figura 1A).

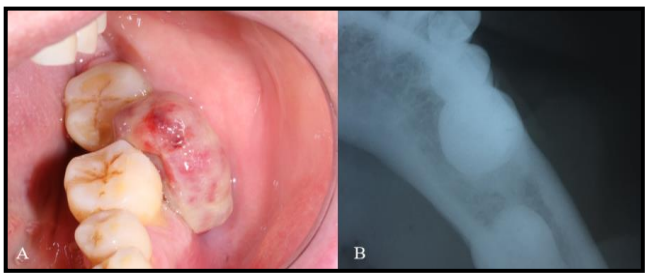

Figura 1: A. Aspecto inicial da lesão ao exame clínico intra-oral (nodular com base séssil). B. Exame radiográfico oclusal da região afetada exibindo corticais ósseas intactas.

Concomitante, o paciente apresentava má higiene bucal, cálculo dental e uma extrusão dos dentes superiores dado a ausência do dente inferior, causando, portanto, traumatismos na região edêntula.

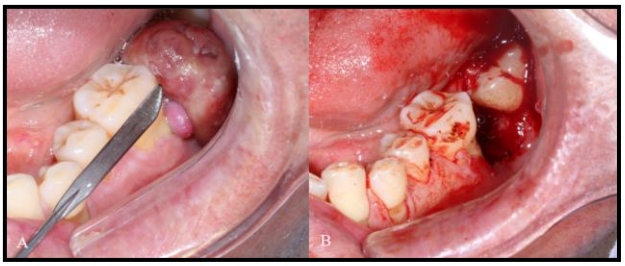

Figura 2: A. Uso do eletrodo tipo faca reta de 67mm (EFR-67, EMAI-TRANSMAI, São Paulo, Brasil), o aparelho foi ajustado para a posição BLEND 1 (primeiro nível de associação de corte e coagulação) em uma potência de 6. B. Aspecto transoperatório após a remoção da lesão e cauterização das margens.

As queixas variavam desde uma leve sintomatologia dolorosa a um sangramento durante alimentação, causando uma disfagia. O paciente também relatava incômodos ao usar a prótese superior e relatava que havia sido submetido a duas tentativas anteriores frustradas para remoção do GP. Ao exame clínico intra-oral, o crescimento exofítico observado era caracterizado por uma lesão nodular avermelhada, sangrante, de consistência fibrosa e de textura lisa. O paciente não soube precisar o tempo de evolução, mas sugere que tem mais de 6 meses. Foi realizado o exame radiográfico da região, na radiografia oclusal observa-se que a densidade radiográfica da imagem sugere uma lesão de características fibrosa e que esta não causa nenhuma saucerização óssea na região queixosa ou deslocamento dos elementos dentais.

Baseando nos achados clínicos e radiográficos foi sugerido o diagnóstico inicial de um PPNN. O paciente foi submetido a procedimento cirúrgico sob anestesia local para sua exérese com bisturi elétrico, colocação de cimento cirúrgico e prescrição de bochechos com clorexidina 0,12%. A anestesia local foi realizada com lidocaína a 2% com epinefrina 1:100.000. A técnica anestésica foi o bloqueio do nervo alveolar inferior e a terminal infiltrativa, aplicada de maneira a circundar toda a lesão. Após checagem da profundidade anestésica relatada pela paciente foi planejada a incisão. Por se tratar de uma lesão de fácil sangramento foi realizada uma incisão com o auxílio de um eletrocautério (Bisturi Ele-

trônico BP-150, EMAI-TRANSMAI, São Paulo, Brasil) de maneira a se realizar toda a sua remoção, concomitantemente com a coagulação da área (Figura 2A). Para tanto, foi utilizado um eletrodo tipo faca reta de 67mm (EFR-67, EMAI-TRANSMAI, São Paulo, Brasil) e o aparelho foi ajustado para a posição BLEND 1 (primeiro nível de associação de corte e coagulação) em uma potência de 6 (Figura 2B).

Figura 3. A. Cimento cirúrgico recobrindo a área incruenta de gengiva e periósteo expostos. B. Cimento cirúrgico convencional à base de óxido de zinco e eugenol (Cimento Cirúrgico Odahcam, 50g, Dentsply, Petrópolis, Rio de Janeiro) foi espatulado, usando uma técnica que incorpora fios de gazes no momento da preparação do cimento.

Em seguida foi realizada a limpeza da região com soro fisiológico a 0,9% e clorexidina 0,12%. Em seguida, cimento cirúrgico convencional à base de óxido de zinco e eugenol (Cimento Cirúrgico Odahcam, 50g, Dentsply, Petrópolis, Rio de Janeiro) foi espatulado, usando uma técnica que incorpora fios de gazes no momento da preparação do cimento (Figura 3). O paciente teve uma ótima recuperação inicial nos 7 dias de pós-operatório, bem como, instruções de higiene oral foram reforçadas para auxiliar na cicatrização. Os cortes histológicos corados em H/E revelam numerosos vasos capilares, congestos e contendo células endoteliais uniformes, sugerindo o diagnóstico definitivo de granuloma piogênico.

No pós-operatório imediato de uma semana, a região estava cicatrizada (Figura 4). Com o acompanhamento de 6 meses não se observa recidiva da lesão ou queixas maiores de dor e/ou sangramento. No momento paciente segue em acompanhamento no serviço com visitas periódicas. Para a publicação do caso o paciente deu o consentimento para utilização das imagens e informações por meio de um termo de consentimento livre e esclarecido.

Figura 4. Aspecto pós-operatório de 1 semana, não se observa recidiva da lesão ou queixas maiores de dor e/ou sangramento.

3. DISCUSSÃO

O granuloma piogênico (GP) representa uma grande parcela dos processos proliferativos não-neoplásicos (PPNN), cerca de 37%. Este trabalho procurou relatar o caso de um paciente com GP e desta forma evidenciar a relevância do conhecimento deste tipo de lesão para a prática clínica diária.

A etiopatogênese do GP é entendida como uma reação tecidual a um trauma localizado ou a algum fator irritativo, como cálculo dental, restaurações defeituosas, espículas ósseas, e até mesmo, escovação dental traumática [2]. Em mulheres, a concentração elevada de hormônios circulantes, como estrógeno e progesterona, pode estimular aumento tecidual, e assim, predispor à ocorrência de GG [9,12]. Já no caso relatado, a falta de contato interproximal e a presença de cálculo dental foram os fatores etiológicos para desenvolvimento de GP num paciente do gênero masculino.

A maioria dos estudos cita a predominância do GP em pacientes jovens, do sexo feminino, numa proporção de 2:1 [8,9], contudo, o caso clínico relatado contrapõe-se à literatura ao apresentar um indivíduo do gênero masculino, em sua quinta década de vida, acometido pela mesma lesão.

Outro ponto importante é o fato que o paciente é

diabético e a interação desta doença metabólica na sua reação inflamatória, em especial na região periodontal. Os efeitos da hiperglicemia/diabetes na saúde periodontal contribuem para um estado hiperinflamatório, o que pode explicar a relação bidirecional entre periodontite e diabetes [13]. Há também fortes evidências de que produtos finais de glicação (processo de soma entre uma proteína e um carboidrato) resultantes de hiperglicemia levam à ativação de macrófagos. Os macrófagos assim ativados produzem citocinas inflamatórias e espécies reativas de oxigênio que aumentam a destruição periodontal de tecidos moles e duros encontrados em pacientes com diabetes [14].

O GP faz diagnóstico diferencial com outras lesões vasculares, incluindo hemangioma, neurofibroma, granuloma periférico de células gigantes, e fibroma ossificante periférico. [3,10,15,16]. Por isso, a anamnese e o exame clínico são fundamentais para guiar o diagnóstico do paciente, o qual só vai ser estabelecido definitivamente após realização da biópsia.

Além dos fatores etiológicos do caso estudado serem sugestivos de GP, a lesão também possuía achados clínicos condizentes com o aspecto padrão, ou seja, formato nodular com coloração avermelhada, textura rugosa por causa da superfície ulcerada, consistência firme e base séssil [16,17]. Por fim, apresentava um tamanho dentro da média encontrada na literatura, entre um a seis centímetros de comprimento [10,11].

Do ponto de vista histopatológico, podem ser observados numerosos vasos capilares organizados em lóbulos ou apenas uma grande proliferação vascular que se assemelha a tecido de granulação [1]. Esta última condiz com os dados encontrados na análise histopatológica deste caso, comprovando, portanto, o diagnóstico de granuloma piogênico do paciente.

Devido à alta vascularização do GP, a terapia cirúrgica do caso relatado foi conduzida com auxílio de um bisturi elétrico (Bisturi Eletrônico BP-150, EMAI-TRANSMAI, São Paulo, Brasil), com o objetivo de realizar corte e promover cauterização concomitantemente [9]. A presença de vários capilares na lesão sugere uma provável hemorragia abundante no transoperatório, portanto, a eletrocoagulação preveniu tal ocorrência e possibilitou um campo operatório limpo e de boa visualização [18].

A utilização do cimento cirúrgico (Cimento Cirúrgico Odahcam, 50g, Dentsply, Petrópolis, Rio de Janeiro) após a remoção completa da lesão serviu para cobrir a gengiva e o periósteo que ficaram expostos. Dessa forma, é possível manter a região protegida e fornecer mais conforto ao paciente no período pós-operatório, já que o cimento consegue diminuir a dor, atuando como uma barreira mecânica de proteção contra potenciais agentes traumáticos[19].

O acompanhamento pós-operatório de 6 meses não mostrou qualquer evidência de recidiva local. Contudo, casos de GP que sofreram recidivas correspondem a cerca de 16%[20]. A possibilidade de recorrência é atribuída a excisão incompleta da lesão, manutenção do agente etiológico ou a um novo fator irritante local [20]. Por isso, o tratamento preconizado pelos autores envolve não somente a remoção cirúrgica da lesão, mas também a supressão do fator etiológico [17]. Adiante, deve ser enfatizada a necessidade de manter uma boa e cuidadosa higiene oral, eliminando o biofilme com auxílio de escova macia [6,16] e no caso do paciente relatado no caso, incluir o controle da diabetes.

4. CONCLUSÃO

Como a ocorrência do granuloma piogênico em pacientes homens é menos frequente, deve-se dar importância ao exame clínico e histopatológico para obtenção do diagnóstico. Mesmo sendo um processo proliferativo não-neoplásico, o manejo dessas lesões deve ser criterioso para evitar recidivas, incluindo não apenas a excisão cirúrgica completa como também a remoção dos fatores etiológicos e a instalação de cuidados, como uma higiene oral eficiente e atraumática.

REFERÊNCIAS

[1] Rosa CGL, A.C.; La Torre, A.C. Oral pyogenic granuloma diagnosis and treatment: a series of cases. Revista Odontológica Mexicana. 2017;21:244-52.

[2] Sachdeva SK. Extragingival Pyogenic Granuloma: an Unusual Clinical Presentation. J Dent (Shiraz). 2015;16(3 Suppl):282-5.

[3] Mendonça JCGG-J, E.C.; Macena, J.A.; Teixeira, F.R.; Santos, C.M.; Oliveira, M.M.; Masocatto, D.C.; de Quadros, D.C. . Granuloma piogênico de grandes proporções: relato de caso clínico-cirúrgico. Archives of Health Investigation. 2015;4(3):47-51.

[4] Costa FW, Lima AT, Cavalcante RB, Pereira KM. Exuberant pyogenic granuloma in extragingival site. Braz J Otorhinolaryngol. 2012;78(4):134.

[5] Machado AMSF, A.L.S.; Pereira, R.S.; Fernandes, K.J.M.; Ferreira, S.M.S., Peixoto, F.B. Múltiplas recidi-

vas de granuloma piogênico em palato duro causando afastamento dentário: Relato de caso. Revista Virtual da AcBO / Academia Brasileira de Odontologia. 2019;8(2):53-8.

[6] Guastella C, Rinaldi V, Di Pasquale D, Coviello DA, Pignataro L. Oral pyogenic granuloma gravidarum: A case report describing a large bleeding lingual lesion. J Obstet Gynaecol. 2017;37(4):537-8.

[7] Plachouri KM, Georgiou S. Therapeutic approaches to pyogenic granuloma: an updated review. Int J Dermatol. 2019;58(6):642-8.

[8] Al-Mohaya MA, Al-Malik AM. Excision of oral pyogenic granuloma in a diabetic patient with 940nm diode laser. Saudi Med J. 2016;37(12):1395-400.

[9] Brust AWAD, J.E.G. Tratamento e proservação de nove meses em um paciente com granuloma piogênico: relato de caso. Revista de Odontologia da UNESP. 2009;38(3):192-7.

[10] Peters SM, Koslovsky DA, Yoon AJ, Philipone EM. Pyogenic Granuloma in the Tongue in a Five Year Old: A Case Report. J Clin Pediatr Dent. 2018;42(5):383-5.

[11] Gordón-Núñes MAC, M.V.; Benevenuto, T.G.; Lopes, M.F.F.; Silva, L.M.M.; Galvão, H.C. Oral Pyogenic Granuloma: A Retrospective Analysis of 293 Cases in a Brazilian Population. Journal of Oral and Maxillofacial Surgery. 2010;68:2185-8.

[12] Zarei MR, Chamani G, Amanpoor S. Reactive hyperplasia of the oral cavity in Kerman province, Iran: a review of 172 cases. The British journal of oral & maxillofacial surgery. 2007;45(4):288-92.

[13] Polak D, Shapira L. An update on the evidence for pathogenic mechanisms that may link periodontitis and diabetes. J Clin Periodontol. 2018;45(2):150-66.

[14] Taylor JJ, Preshaw PM, Lalla E. A review of the evidence for pathogenic mechanisms that may link periodontitis and diabetes. J Periodontol. 2013;84(4 Suppl):S113-34.

[15] Wollina U, Langner D, Franca K, Gianfaldoni S, Lotti T, Tchernev G. Pyogenic Granuloma - A Common Benign Vascular Tumor with Variable Clinical Presentation: New Findings and Treatment Options. Open Access Maced J Med Sci. 2017;5(4):423-6.

[16] Parajuli R, Maharjan S. Unusual presentation of oral pyogenic granulomas: a review of two cases. Clin Case Rep. 2018;6(4):690-3.

[17] Santana RBF, M.B.; Mattos, C.M.L. Plástica periodontal para excisão cirúrgica estética de granuloma piogênico. Revista Brasileira de Odontologia. 2008;65:165-8.

[18] Mendonça JCGJ, E.C.G.; Manrique, G.R.; Lopes, H.B.; Freitas, G.P. Granuloma piogênico: Relato de caso clínico-cirúrgico. Revista Brasileira de Ciências da Saúde. 2011;29:92-5.

[19] Soheilifar S, Bidgoli M, Faradmal J, Soheilifar S. Effect of Periodontal Dressing on Wound Healing and Patient Satisfaction Following Periodontal Flap Surgery. J Dent (Tehran). 2015;12(2):151-6.

[20] Tiwari SN, A.; Sathyanarayana, S. An innovative and less invasive management of recurrent pyogenic granuloma in the esthetic zone: A case report with 18-month follow-up. Journal of Indian Society of Periodontology 2019;21(3):241-4.