Vol.8, No.2, 31-35 (2019)
ISSN 2316-7262

MÚLTIPLOS LIPOMAS ORAIS EM REGIÃO DE LÁBIO SUPERIOR: Relato de Caso

Vanessa Pereira Gonçalves de Souza[1], Eliedja Maitê Neves Araújo Monteiro[1], Valéria Cristine Engrácio Borges[1], Fernanda Braga Peixoto[2], Sônia Maria Soares Ferreira[3]

[1] Graduanda do curso de Odontologia do Centro Universitário CESMAC
[2] Mestra em Ensino na Saúde. Professora do curso de Odontologia do Centro Universitário CESMAC
[3] Doutora em ciências da saúde. Professora do curso de odontologia do Centro Universitário CESMAC

Endereço correspondência
José Danilo Lamenha Campos da Rocha
Rua Cônego Machado, 918, Farol.
57051-160, Maceió, Alagoas
fernandapeixoto_al@hotmail.com

Recebido em 25 de março (2018) | Aceito em 27 de abril (2018)

RESUMO

O lipoma oral é uma neoplasia benigna rara, composto de tecido adiposo, representando de 0,1 a 5% dos tumores orais benignos. O diagnóstico definitivo é fornecido pela biópsia da lesão e seus aspectos histopatológicos. Normalmente apresenta-se como lesão única e sem ocorrência de recidivas. O tratamento mais indicado para a remoção do lipoma é a excisão cirúrgica com margem de segurança, assim, após monitorar a lesão, normalmente, nenhuma evidência de recorrência é detectada. O objetivo desse trabalho foi descrever o aparecimento de múltiplos lipomas orais e sua recidiva em lábio superior, em um paciente jovem, do gênero masculino, considerando aspectos clínicos e histopatológicos, bem como seu tratamento e prognóstico. Conclui-se que por se tratar de uma patologia relativamente incomum nas clínicas odontológicas, cabe ao cirurgião-dentista diagnosticar e adotar a conduta correta e eficaz para seu tratamento.

Palavras-chave: Lipoma. Adipócitos. Neoplasias labiais. Recidiva Local de Neoplasia.

ABSTRACT

Oral lipoma is a rare benign neoplasm composed of adipose tissue, representing 0.1 to 5% of benign oral tumors. The definitive diagnosis is provided by the biopsy of the lesion and its histopathological aspects. Usually it presents as a single lesion and no occurrence of relapses. The most appropriate treatment for lipoma removal is surgical excision with safety margin, so after monitoring the lesion, normally no evidence of recurrence is detected. The aim of this study was to describe the appearance of multiple oral lipomas and their recurrence in the upper lip of a young male patient, considering clinical and histopathological aspects, as well as their treatment and prognosis. It is concluded that because it is a relatively uncommon pathology in dental clinics, it is up to the dental surgeon to diagnose and adopt the correct and effective conduct for the treatment.

Keyword: Lipoma. Adipocytes. Lip Neoplasms. Neoplasm Recurrence, Local.

1. INTRODUÇÃO

O lipoma oral (LO) é uma neoplasia benigna rara, de origem mesenquimal, composta de tecido adiposo, representando de 0,1 a 5% de todos os tumores benignos de boca. Embora represente uma neoplasia comum no tronco e nas porções proximais do corpo, é incomum na região oral e maxilofacial devido à escassez de tecido adiposo dentro da cavidade oral. [1-4]

As regiões mais acometidas na cavidade oral são: mucosa bucal, língua, sulco vestibular, assoalho bucal e lábio.[5-8] Clinicamente apresentam crescimento lento, bem delimitado e indolor, como uma tumefação amolecida, nodular, tipicamente circunscrito por uma cápsula fibrosa, de superfície lisa e consistência amolecida, podendo alcançar grandes dimensões, mas raramente excedendo 25mm de diâmetro. [9,10]

Pode ser localizado superficial ou profundamente dependendo da quantidade e distribuição do tecido fibroso e da inserção do tumor. Em sua maioria, são

Copyright © 2016 Openly accessible at http://www.rvacbo.com.br/

relatados a partir da 4ª década de vida, sendo de incomum acometimento em indivíduos com menos de 20 anos de idade. [9,11,12]

São patologias que dificilmente afetam crianças e não apresentam predileção por gênero, ainda assim alguns estudos apontam uma incidência maior no sexo masculino. [6,13-16]

Sua etiologia permanece desconhecida, porém possívelmente está relacionada a alterações no sistema endócrino, alterações hereditárias, infecções e até trauma local. Apesar de possuir natureza benigna, o crescimento progressivo da lesão pode acarretar em dificuldades de mastigação, fonação, deglutição e mudança na estética facial. [9, 10, 17,18]

Histologicamente os lipomas orais podem ser classificados em: lipomas e variantes simples. Das variantes destaca-se o fibrolipoma, caracterizado pela presença de tecido adiposo maduro separado em lóbulos por fios fibrosos,[2-4,16] o angiolipoma que é formado por adipócitos misturadas a pequenos vasos sanguíneos, o lipoma das células do fuso organizado em células fusiformes associadas a células gigantes hipercromáticas e o lipoma intramuscular, menos comum na boca, com padrão de crescimento infiltrativo entre as fibras musculares esqueléticas. [16,19-21]

O lipoma é uma patologia bem conhecida e tem como diagnóstico diferencial lesões de glândulas salivares, como mucocele, rânula e adenomas, cisto dermóide, neurofibroma e tumores de células granulares. Estes são diferenciados através do padrão histológico dos lipomas que apresentam adipócitos maduros dispostos em lóbulos e divididos por fibras colágenas. [10]

A maioria das lesões são solitárias e segundo Egido-Moreno et al. [22] apenas 5% dos casos ocorrem como nódulos múltiplos, ainda assim, podem estar relacionadas à síndromes, tais como: síndrome de Gardner que é caracterizada pelo aparecimento de múltiplos pólipos no colón e no reto, mas que se manifesta primeiramente em região oral e maxilofacial23, doença de Dercum que se manifesta com múltiplos lipomas subcutâneos dolorosos, geralmente em mulheres na menopausa [12] e síndrome de Proteus, uma alteração congênita incomum caracterizada por uma variedade de pólipos e fissura mediana do lábio superior. [3]

Por isso, a realização da biópsia para posterior definição de histopatológico é padrão ouro na determinação de um diagnóstico final preciso, [8,14,17] baseado tanto nas características clínicas quanto histológicas. Os exames de imagem, tais como ressonância magnética e tomografia computadorizada, são necessários nos casos de tumores situados mais profundamente, infiltrados entre músculos ou entre glândulas salivares maiores. [4,10]

A natureza benigna do lipoma oral é baseada em seu aspecto histopatológico e a ausência de recidivas. O tratamento mais indicado para a remoção do lipoma é a excisão cirúrgica com margem de segurança, assim, após monitorar a lesão, normalmente nenhuma evidência de recorrência é detectada. [2,5,7,15,19] De acordo com a literatura, não existem relatos de recorrência do lipoma oral e é definido o tempo de 10 meses a 5 anos como prazo mínimo para acompanhamento do paciente. [5,12,16,21]

Existe consenso na literatura em relação à raridade da localização e quantidade de lesões, sendo mais comum o aparecimento de lesões únicas em regiões mucosas quando encontrados em região oral, em detrimento das lesões múltiplas e em região de lábio.

2. RELATO DE CASO

Paciente do gênero masculino, melanoderma, 13 anos de idade, compareceu à Clínica- escola do Centro Universitário Cesmac, na disciplina de propedêutica clínica II, acompanhado de sua genitora com queixa de “machucado na boca” e aumento de volume em região de lábio superior ocasionando dificuldade de manter os lábios fechados.

Na história da doença atual o paciente afirmou que observou um aumento de volume na região labial, há aproximadamente sete anos, de crescimento lento e sem sintomatologia dolorosa. Na história médica o paciente relatou estar sob cuidados médicos no Centro de Atenção Psicossocial (CAPS) para tratamento de hiperatividade e déficit de atenção e estar fazendo uso de cloridrato de metilfenidrato para aumento de concentração e ser alérgico a dipirona.

Ao exame físico extrabucal foi observado um aumento de volume na região do lábio superior, cau-

sando assimetria entre os lábios (Figura 1).

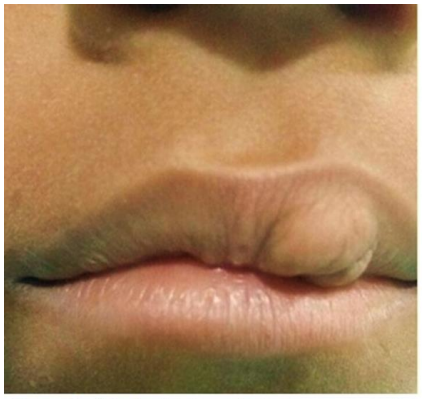

Figura 1: Vista frontal do paciente com aumento de volume em região de lábio superior.
Fonte: Arquivo pessoal

Ao exame intrabucal, pode ser observado alteração de tecido labial à inspeção e à palpação. Foi possível identificar a presença de três nódulos no lábio superior, de tamanhos distintos, medindo respectivamente: 1,0x0,5x0,5cm (maior), 0,5x0,2x0,1cm (médio) e 0,3x0,2x0,1cm (menor) no vermelhão do lábio (Figuras 2 e 3) de consistência amolecida, sem infiltração e superfície lisa.

Figura 2: Presença de dois nódulos extraorais em região de lábio superior
Fonte: Arquivo pessoal

Após exame inicial, sugeriu-se como diagnóstico clínico schwannoma/ neurofibroma. A conduta adotada foi a realização de biópsia incisional da lesão de menor e média dimensão, para determinação de histopatológico e posterior diagnóstico final.

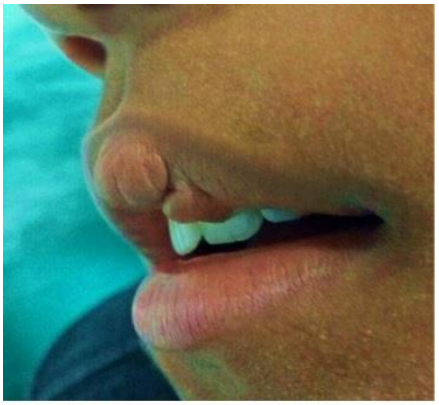

Figura 3: Presença de dois nódulos extraorais em região de lábio superior.
Fonte: Arquivo pessoal

A peça cirúrgica foi acondicionada em formol a 10% e seguiu para análise histopatológica, a qual revelou a presença de fragmentos de neoplasia mesenquimal benigna constituída por tecido adiposo, cujo diagnóstico é compatível com lipoma (Figura 4).

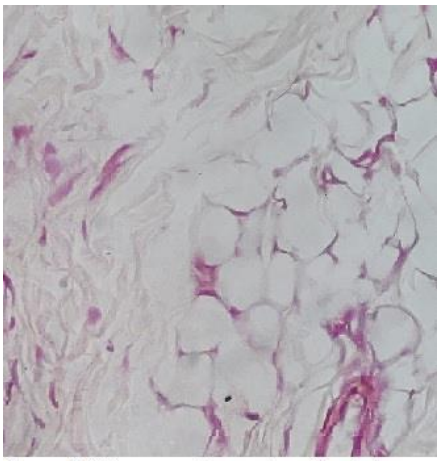

Figura 4: Visão em grande aumento evidenciando presença de tecido adiposo em região de lábio superior.
Fonte: Arquivo pessoal.

Não houve complicações pós-operatórias imediatas ou tardias. Após comprovar o diagnóstico de lipoma, sugeriu-se a necessidade de acompanhamento com o cirurgião plástico, para que fosse realizada a excisão cirúrgica completa dos nódulos, preservando a estética da região acometida pelo lipoma oral. Após seis meses o paciente retornou à Clínica-Escola com o

acometimento de recidiva da lesão previamente removida (Figura5).

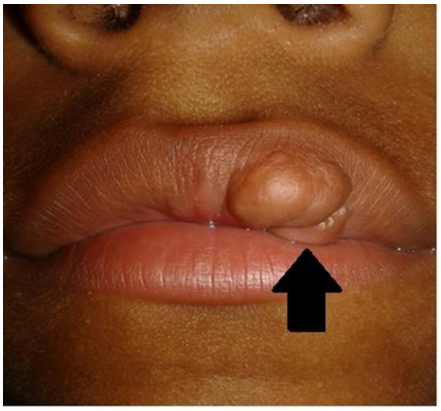

Figura 5: Recidiva de lesão (seta preta).
Fonte: Arquivo pessoal

3. DISCUSSÃO

Segundo Neville et al,1 Mungul et al [2] os lipomas orais são tumores de aparecimento incomum em região oral e maxilofacial, pela escassez de tecido adiposo nessa região. Do ponto de vista clínico tem crescimento lento, bem delimitado, sem infiltração e circunscrito. [20]

Dessa forma, o critério apresentado para o diagnóstico do caso discutido está de acordo com a literatura, já que o paciente apresenta crescimento da lesão por aproximadamente 7 (sete) anos e suas características clínicas representavam lesões nodulares, de consistência amolecida, sem infiltração e superfície lisa à palpação.

De acordo com Apaza et al [15] os lipomas orais podem ainda apresentar uma variedade de tamanhos, normalmente não ultrapassando 2,5 mm de diâmetro, dado que está em conformidade ao descrito em que, dentre as três lesões que o paciente apresenta, nenhuma ultrapassa o tamanho definido como limite pela literatura.

Neste estudo relata-se o caso de um paciente jovem, gênero masculino, com 13 anos, que apresenta a lesão nodular. Dados esses que são contrários aos estudos de Kirti et al, 6 Iruama Peres et al 9 e Marques, 16 afirmam que os lipomas orais são pouco relatados em indivíduos com menos de 20 anos, sendo mais comum a partir da 4° década de vida.

Em relação à distribuição quanto ao sexo, o caso relatado é contrário ao encontrado por Egido-Moreno et al, [22] que definiu a predileção pelo gênero feminino após revisão de 95 casos relatados na literatura, com um percentual de 58,9% de mulheres acometidas em comparação a 41% de homens e está em concordância com Kirti,6 em virtude da predileção da lesão ao gênero masculino após pesquisas.

Para Marques et al,[16] Gopakumar [20] e Mungul, Maharaj e Masge,[2] histologicamente os lipomas podem ser divididos em lipomas simples ou variantes, tais como: os fibrolipomas, os angiolipomas, o lipoma das células do fuso e o lipoma intramuscular. Segundo Lucena Pereira et al,[10] o LO tem como diagnóstico diferencial neurofibroma, adenoma, rânula ou mucocele.

O diagnóstico definitivo do LO é dado através da realização de biópsia associado ao exame histopatológico. Nesse exame observa-se uma proliferação de adipócitos maduros dispostos em lóbulos. Ainda nessa perspectiva, o presente caso, que inicialmente foi associado ao neurofibroma/shwannoma, apresenta histopatológico como comprovação do lipoma. Ariza, Ricaurte e Cabello, [5] reafirmam que a realização da biópsia é o exame padrão ouro para um diagnóstico final preciso e correto.

De acordo com Egidio-Moreno et al [22] a presença de múltiplas lesões, é comumente associada à algumas síndromes, tais como: síndrome de Proteus, Doença de Dercum ou síndrome de Gardner em que se relata o aparecimento de inúmeros nódulos no corpo, iniciando pela região oral. Contrariando ao estudo realizado por ele o caso descrito nesse relato, não há histórico médico de presença de síndromes.

No que se refere à recorrência, Manjunatha et al [12] afirmam que não há relatos na literatura de recidiva da lesão mesenquimal, por sua natureza benigna e aspecto histopatológico, entretanto após seis meses de remoção de dois nódulos do caso relatado, houve o aparecimento de nova lesão na mesma região da lesão anterior. Este fato pode ser explicado pela excisão cirúrgica incompleta da lesão inicial, conduta adotada em virtude da sugestão do acompanhamento com o cirurgião plástico, por acometer região com necessidade estética.

O paciente encontra-se em tratamento com estomatologista, para acompanhamento e realização de excisão cirúrgica completa da lesão.

4. CONCLUSÃO

O lipoma é uma patologia relativamente comum em determinadas áreas do corpo, porém quando acomete a região oral e maxilofacial tem preferência pelas áreas de mucosa. O método de diagnóstico padrão ouro para definir diagnóstico é a realização do histopatológico e o seu tratamento é realizado através da excisão cirúrgica total e remoção de margem de segurança para evitar recidivas. Assim, faz-se necessário o conhecimento da patologia, por parte do cirurgião-dentista, para realização de tratamento adequado e acompanhamento pelo tempo necessário e definido a partir da literatura.

REFERÊNCIAS

[1] Neville BW, et al. Patologia oral & maxilofacial. 4ª Ed. Rio de Janeiro: Guanabara Koogan; 2016.

[2] Mungul S, Maharaj S, Masge Sd. Lingual Fibrolipoma- A rare clinicopathological entity. S Afr J Surg. 2017; 55(2): 36.

[3] Ariza Jo, Ricaurte Mf, Caballero AD. Lipoma en lengua: aportación de un caso. Rev. esp. cir. oral. maxilofac. 2009; (5):329-332.

[4] Kirti S, et al. Intra oral lipoma- a rare case report. J. clin. dent. 2016; 10(5): 9-12.

[5] Sunder VS, Shekar MR. Intraoral Lipoma: a case report. Indian Journal os stomatology. 2010; 1(2): 113-115.

[6] Iruama- Peres P, et al. Lipoma intra bucal: um caso atípico. Salusvita. 2015; 34(2): 317-325.

[7] Lucena Pereira L, et al. Giant lipoma on lower lip: un unsual case. Rev. cuba. estomatol. 2016; 53 (4): 291-296.

[8] Manjunatha BS, Pateel GS, Deepak SV. Oral Fibrolipoma: A Rare Histological Entity: Report of 3 Cases and Review of Literature. J Dent (Theran) 2010; 226-231.

[9] Motagi A, Aminzadeh A. RAZAVI, SM. Large oral lipoma: case report and literature review in Iran. Dent Res J (Isfahan). 2012; 9 (3): 350- 352.

[10] Marques DO, et al. Lipoma em mucosa jugal: relato de caso. Uningá Review. 2014; 20 (3): 40-42.

[11] Carvalho MF, et al. The importance of early diagnosis of large lipomas in the maxillofacial region.: Importancia del diagnóstico precoz de los lipomas de células grandes en la región maxilofacial. Rev. cuba. estomatol. 2011; (48): 77-83.

[12] Daryani D, Gopakumar R. A large oral lipoma in a young patient: a rare combination. Contemp Clin Dent. 2014; 5 (2):236-239.

[13] Peng H.-H, Lee J.-J. Intraoral lipoma: A case report. j oral maxillofac surg. 2017; 28: 77–84.

[14] Egido-Moreno S, et al. Lipomas intra-orais: revisão da literatura e relato de dois casos clínicos. J Clin Exp Dent. 2016; (8): 597-603.

[15] Apaza-Carlo N. Sindrome de gardner. Rev. Act. Clin. Med. 2018.

[16] Boza JC, Cestari TF. Prevalência e caracterização de dermatoses em pacientes obesos: estudo comparativo. Dissertação (Mestrado) - Curso de Medicina, Programa de Pós-graduação em Medicina, Universidade do Rio Grande do Sul, Rio Grande do Sul, 2011.

[17] Melloni-Magnelli L, et al. Primer caso clínico de Síndrome de Pai en México. CirugÍa Plástica Ibero-latinoamericana. 2015; 41(2): 183-189.

[18] Santos, LCO, et al. Lipoma intraoral: um caso atípico. Braz. j. otorhinolaryngol. (Impr.), 2011; 77(5): 676.

[19] Resende R, Meirelles M, Varella R. Remoção cirúrgica de lipoma de grande proporção: Relato de caso. Rev. cir. traum. buco-maxilo-facial. 2013; 13(2): 37-42.

[20] Sousa FRN, et al. Lipoma em mucosa bucal. Rev. cir. traum. buco-maxilo-facial. 2008; 8, (3): 31-34.

[21] Sebastian AA, Subhi H. Co-existence of multiple pyogenic granuloma and intra oral lipoma in a 52 year old female patient: a rare entity. IDJSR. 2017; 55-57.

[22] Visscher JG. Lipomas e fibrolipomas da cavidade oral Natl J Maxillofac Surg. 1982; 10: 177-181.

[23] Tateyama, et al. Lipoma bucal: relato de dois casos. Conscientiae saúde (Impr.). 2005; 4: 115-122.