Vol.8, No.2, 20-25 (2019)
ISSN 2316-7262

PÊNFIGO VULGAR EM PACIENTE TABAGISTA: Relato de caso

Ana Beatriz Silva Cruz[1], Antonio Jorge Araújo de Vasconcelos II[2], Tiago Novaes Pinheiro[3], Lioney Nobre Cabral[3]

[1] Graduanda do curso de odontologia da Universidade do Estado do Amazonas
[2] Professor MSc. do curso de odontologia da Universidade do Estado do Amazonas
[3] Professor Dr. do curso de odontologia da Universidade do Estado do Amazonas

Endereço correspondência
Ana Beatriz Silva Cruz
R. Bloco Um e Três, 4-40
69850-000, Platô do Piquiá, Boca do Acre,AM
absc.odo@uea.edu.br

Recebido em 25 de março (2018) | Aceito em 27 de abril (2018)

RESUMO

O Pênfigo Vulgar (P.V) é uma doença autoimune que acomete pele e mucosa, caracterizada pela produção anormal de anticorpos contra glicoproteínas que compõe as estruturas de adesão, provocando assim acantólise e o surgimento de bolhas. Em geral, acometem adultos na faixa etária entre 40 e 60 anos, não apresentando prevalência por gênero, os pacientes normalmente queixam-se de dor na mucosa bucal, e no exame clínico mostra erosões superficiais e irregulares e úlceras. Apesar de diversos estudos, ainda há um grande percentual de casos com diagnóstico tardio, por conta disso, se faz necessário o cirurgião dentista ficar alerta aos primeiros sinais que frequentemente surgem na cavidade bucal, para saber diagnosticar e orientar o paciente sobre a doença e seu tratamento que é realizado através de terapia medicamentosa.

Palavras-chave: Pênfigo Vulgar, Anticorpos, Diagnóstico.

ABSTRACT

Pemphigus vulgaris (P. V) is an autoimmune disease that affects skin and mucosa, characterized by the abnormal production of antibodies against glycoproteins that compose the adhesion structures, thus causing acantholytic and the emergence of bubbles. In general, they affect adults in the age range between 40 and 60 years, not presenting prevalence by gender, patients usually complain of pain in the buccal mucosa, and in the clinical examination shows superficial and irregular erosions and ulcers. Despite several studies, there is still a large percentage of cases with late diagnosis, because of this, it is necessary the dentist to be alert to the first signs that often arise in the mouth cavity, to know diagnose and guide the Patient about the disease and its treatment that is carried out through drug therapy.

Keyword: Pemphigus vulgaris, Autoimmune, Diagnosis.

1. INTRODUÇÃO

Pênfigo é uma condição autoimune que engloba quatros doenças relativamente raras, sendo elas: pênfigo vulgar, pênfigo vegetante, pênfigo eritematoso e pênfigo foliáceo, porém, apenas as duas principais acometem a cavidade oral. Sendo o P.V o mais comum, sua ocorrência tem incidência estimada na população geral de um a cinco casos por milhão de pessoas diagnosticadas a cada ano.[1]

A doença caracteriza-se pela formação de bolhas ou vesículas de diâmetros variáveis, de ocorrência superficial ou profunda de conteúdo seroso claro, purulento ou sanguinolento, que uma vez rompidas, originam erosões superficiais irregulares, com centro eritematoso e sintomatologia dolorosa.[2]

O P.V acomete em geral indivíduos na faixa etária entre 40 e 60 anos de idade, não apresentando prevalência por sexo. Geralmente o indivíduo da doença apresenta sintomatologia dolorosa devido ao surgimento e evolução de erosões e ulcerações superficiais que se distribuem na mucosa. A condição é de difícil diagnóstico clínico, devido à rápida ruptura do teto fino e friável das bolhas, sendo que mais de 50% dos indivíduos acometidos

Copyright © 2016 Openly accessible at http://www.rvacbo.com.br/

por esta doença, desenvolvem lesões bucais antes das lesões cutâneas. As superfícies cutâneas comprometidas apresentam vesículas e bolhas que se rompem facilmente, tornando estas superfícies expostas e eritematosas.[3]

As bolhas resultam da produção anormal de autoanticorpos contra as desmogleínas dos tipos 1 e 3, que constituem parte dos desmossomos, estruturas que unem as células. Por sua vez, as desmogleínas, que do ponto de vista molecular são glicoproteínas presentes na superfície das células epiteliais, são onde os autoanticorpos se unem, comprometendo assim a aderência celular. Desta forma, se instala um ataque imunológico aos desmossomos, tendo como consequência a separação intraepitelial e o resultado é a formação de bolhas, resultando por fim em úlceras.[4]

Os cortes histológicos dos espécimes de biópsia do tecido perilesional apresentam típica separação intraepitelial, ocorrendo acima da camada de células basais. Eventualmente, pode descamar toda a camada superficial do epitélio, restando apenas as células da camada basal, que são descritas como lembrando "carreira de pedras tumulares". A separação das células epiteliais ocorre à custa de acantólise, fenômeno que representa a separação das células da camada espinhosa, levando as células epiteliais a assumir formato arredondado (células de Tzanck). As células de Tzanck podem ser encontradas flutuando no espaço vesicular entre a camada basal e o estrato espinhoso. Inicialmente não é observado infiltrado inflamatório, porém, após a formação e rompimento da bolha, pode ser verificado, no tecido conjuntivo subjacente, infiltrado de células inflamatórias mononucleares de leve a moderado.[5]

O diagnóstico de P.V se baseia nas características clínicas e histopatológicas da doença. A biópsia é um elemento diagnóstico importante, e deve ser realizada, se possível, numa bolha intacta, pois, nesta situação, se pode observar a separação intraepitelial característica que ocorre logo acima da camada de células basais do epitélio, o que ocorre em decorrência da perda da ligação das células epidérmicas entre si, fenômeno este conhecido por acantólise. [6]

A imunofluorescência direta auxilia no diagnóstico de P.V, ao revelar imunoglobulinas G nos espaços intercelulares da epiderme do material biopsiado. A imunofluorescência indireta, cujos anticorpos podem ser detectados no sangue periférico, também tem sido utilizada nos pacientes portadores de P.V, tanto na detecção de autoanticorpos quanto no acompanhamento da regressão da doença.[7]

Uma manobra semiotécnica, que pode ser utilizada como meio auxiliar no diagnóstico de P.V é a pressão negativa de uma área da pele ou mucosa, aparentemente normal, com a polpa digital ou espátula de madeira, provocando no local uma reação da mucosa que é o aparecimento de uma bolha conhecida como sinal de Nikolsky.[8]

O diagnóstico feito precocemente favorece o controle da doença. É necessário realizar diagnóstico diferencial com algumas doenças vesiculobolhosas que apresentam características semelhantes lembram o P.V, sendo elas: Fogo selvagem (FS), também conhecido como pênfigo foliáceo endêmico (PFE) uma doença bolhosa autoimune da pele. Caracteriza-se, histologicamente, pela formação de bolhas intraepidérmicas com acantólise, acomete mais frequentemente crianças, adolescentes e adultos jovens e é comum a ocorrência de casos familiares, diferencia-se do P.V por não ter acometimento da mucosa bucal. Outro diagnóstico diferencial é o Penfigoide bolhoso (PB) também uma doença autoimune, crônica, limitada, com formação de bolhas, diferencia-se do P.V por ocorrer principalmente em indivíduos idosos e pelas lesões que na mucosa oral ocorrem em 10 a 30% dos casos. As lesões são localizadas geralmente em superfície extensora dos membros, cabeça e pescoço, o exame histopatológico mostra uma bolha subepidérmica, epiderme intacta e inflamação dérmica [8,9].

O presente trabalho relata um caso sobre a doença e suas manifestações clínicas encontradas, informações de estudos relevantes para saber a condição, como foi feito para chegar ao diagnóstico e qual a sua resposta ao tratamento proposto, contribuindo para ampliar o conhecimento do cirurgião-dentista em relação a doença, enfatizando a abordagem odontológica e a conduta multiprofissional.

2. RELATO DE CASO

Paciente W. L. S. L, masculino, leucoderma, 46 anos de idade, natural de Minas Gerais, procurou a Policlínica Odontológica da UEA queixando-se de ‘‘uma ferida na boca’’ que não cicatrizava havia mais de 30 dias. Durante a anamnese o paciente relatou ser tabagista a cerca de trinta anos, negou possuir alterações sistêmicas.

No exame intraoral observou-se uma úlcera, localizada em palato mole (Figura 1) de aproximadamente 4 cm de diâmetro, de bordas irregulares e centro eritematoso apresentando sintomatologia dolorosa. A hipótese diagnóstica inicial foi de carcinoma espinocelular por conta da histórico de tabagismo.

Figura 1: Aspecto inicial da lesão.

O tratamento de escolha foi a realização da biópsia incisional, que teve como sequência: antissepsia intrabucal com Clorexidina a 0,12% e extra bucal com Clorexidina a 2%; anestesia infiltrativa com Lidocaína 2% (Figura 2). Em seguida a incisão foi realizada com o uso de um bisturi circular (punch) (Figura 3), sendo obtido três amostras da lesão (Figura 4).

Figura 2: Anestesia infiltrativa com lidocaína 2%.

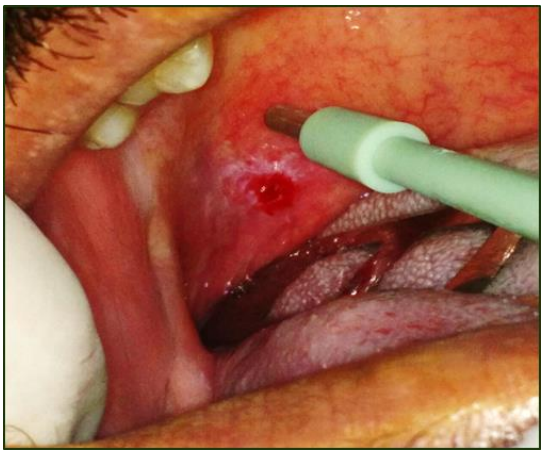

Figura 3: Incisão com bisturi circular (punch).

Figura 4: Mensuração da amostra obtidas.

Os fragmentos foram encaminhados ao Serviço de Patologia Bucal e Anatomia Patológica da Universidade do Estado do Amazonas (SEPAT – UEA).O exame histopatológico obteve como resultado características padrão da doença de P.V, como a formação de fenda intraepitelial (Figura 5), infiltrado de células inflamatórias mononucleares (Figura 6), com perda de coesão entre as células e sinais de acantólise, com a presença de células de Tzanck (Figura 7). Em vista do laudo histopatológico, ao retorno do paciente, realizou-se manobra de pressão negativa sobre o epitélio perilesional, com o de Sinal Nikolsky positivo.

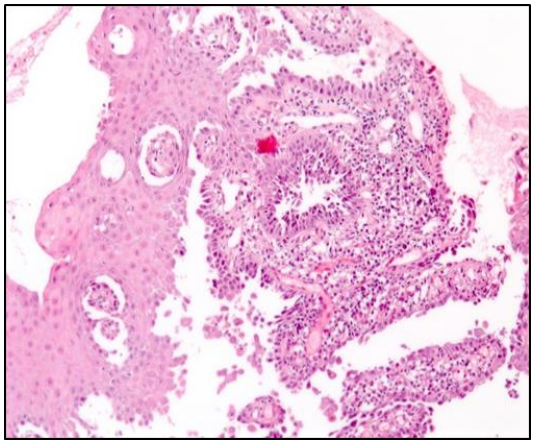

Figura 5: Células epiteliais acantolíticas e redondas localizadas na fenda intraepitelial. Fonte: Imagem cedida pelo laboratório SEPAT-UEA.

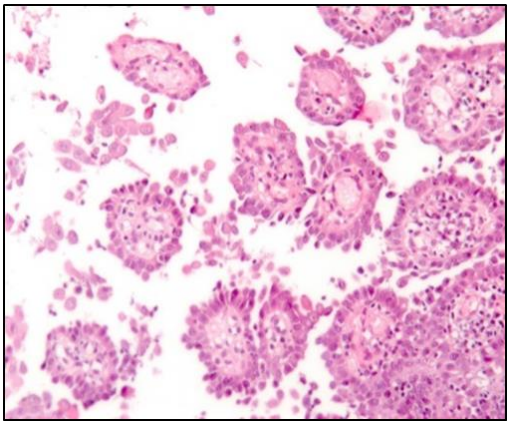

Figura 6: Células inflamatórias em lâmina própria (HE). Fonte: Imagem cedida pelo laboratório SEPAT-UEA.

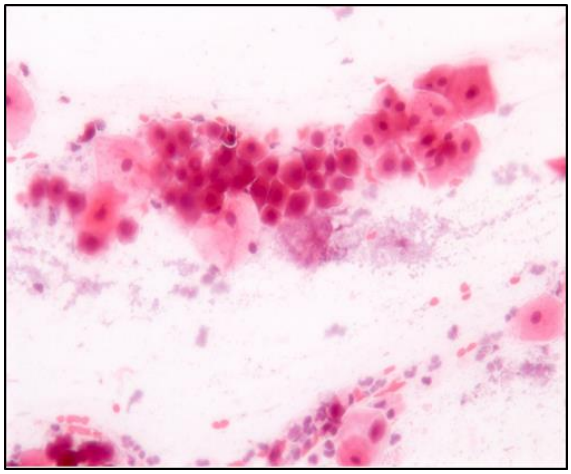

Figura 7: Acantólise. Observar células de Tzanck (HE). Fonte: Imagens cedidas pelo laboratório SEPAT-UEA.

Em vista dos achados clínicos e histopatológicos, o paciente foi encaminhado para início do tratamento na Fundação Hospital Alfredo da Mata, para tratamento da condição com terapia medicamentosa: Onde o reumatologista prescreveu Corticorten ® (Prednisona) de que é indicado no tratamento distúrbios reumático e proporciona efeito anti-inflamatório, antirreumático e antialérgico no tratamento de doenças que respondem a corticosteroides, associado a Omeprazol ® para alivio de refluxo e Calcimec ® (Carbonato de Cálcio) utilizado para complementar as necessidades de cálcio e vitamina D3 do organismo.

O paciente voltou para proservação da lesão na clínica de Estomatologia da instituição, após dois meses do início do tratamento (Figura 8) e oito meses depois (Figura 9), onde foi observado o controle efetivo da doença, visto que o mesmo não apresentava lesões em mucosa bucal e em pele.

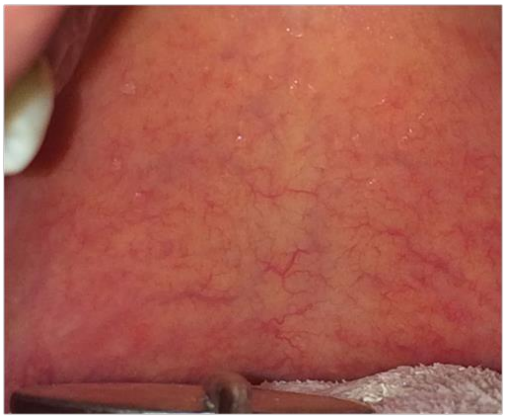

Figura 8: Aspecto da lesão 2 meses após início do tratamento.

Figura 9: Aspecto da lesão 8 meses após o início do tratamento

3. DISCUSSÃO

No P.V as lesões bucais são geralmente o primeiro sinal da doença, e as mais difíceis de desaparecer após início do tratamento pela persistência e duração maior do que as lesões cutâneas. Assim como no caso acima essas lesões na cavidade bucal foram as primeiras manifestações encontradas no exame clínico, gerando elas desconforto.[3]

No que diz respeito às características clínicas, Shamim, Sh ameena, Sudha S. em 2007 explicaram que a predominância das formas ulcerativas se deve aos pequenos traumas aos quais a cavidade oral está sujeita, somadas ao teto fino das bolhas que se formam na mucosa, o que ocasiona o rompimento das mesmas, tendo essas predileção pelo palato duro, mucosa labial, mucosa jugal, ventre da língua e gengiva. Já no caso apresentado diferente dos achados da literatura, a lesão inicial foi encontrada apenas em palato mole, uma área incomum para o surgimento da doença. [10]

De acordo com os estudos alguns autores tratam a possibilidade de predisposição genética à instalação da doença uma vez que alguns antígenos de histocompatibilidade HLA-A26 parecem predispor ao desenvolvimento da doença. Estes autores afirmam que para que o P.V se desenvolva, é necessário se impõe a presença de fatores endógenos, dentre os quais os defeitos imunológicos, e fatores exógenos, tais como: vírus, drogas e agentes físicos. Em discordância autores que afirmam que em pacientes tabagistas a remissão das lesões ocorre de forma mais efetiva. No presente caso, não há como afirmar que o tabagismo tenha sido o fator determinante para o surgimento da doença, mas sim que as lesões desapareceram de forma satisfatória logo após o início do tratamento.[11]

Segundo Miziara em 2003 o diagnóstico de P.V é firmado através do exame histopatológico. Schneider e Schneider acrescentam ainda que a biópsia é o método confiável para o diagnóstico definitivo. Não sendo possível, pode-se solicitar exame da imunofluorescência, que revela anticorpos limitados à superfície intercelular do epitélio e de depósito intercelular de IgG¬. No caso apresentando o exame histopatológico foi realizado através do material coletado na biópsia incisional e corada com Hematoxilina Eosina, que permitiu chegar ao diagnóstico correto. Já a imunofluorescência não foi realizado por se tratar de um exame com o custo mais elevado e pela dificuldade para realiza-lo.[12]

De acordo com a literatura, as características histopatológicas da doença apresentam a separação intraepitelial logo acima da camada de células basais do epitélio, podendo exibir com alguma frequência, toda a camada superficial do epitélio em processo de descamação, restando apenas as células da camada basal. Além disso, são encontrados fenda suprabasilar no epitélio, acantólise na camada espinhosa, e presença das células de Tzank, caracterizadas por terem núcleos maiores,

hipercromáticos. As características encontradas na histopatologia do caso, apresentam os mesmos padrões do P.V descritos.[13]

Há unanimidade entre os autores no que se refere ao tratamento com corticoides, sendo que a prednisona administrada via oral o procedimento terapêutico mais indicado, devendo ser administrado, inicialmente, em altas doses, seguindo-se de doses menores de manutenção. Assim também foi feito no caso, onde foi prescrito Prednisona associada a cálcio, vitamina D3, e Omeprazol para os efeitos colaterais como o refluxo, já para as lesões bucais não houve necessidade de medicação, pois apresentaram remissão após o início do tratamento, devido ao diagnóstico precoce, que fez com o que o prognóstico das lesões tivesse uma resposta satisfatório. Isso demonstra o quão importante são os conhecidos do profissional sobre a doença pois assim o quanto antes for diagnosticado melhor será a resposta ao tratamento proposto.[14,15]

O acompanhamento do presente caso nos primeiros seis meses evidenciou a importância do diagnóstico precoce, a importância do cirurgião-dentista na avaliação de todos os aspectos bucais e o tratamento integrado.

4. CONCLUSÃO

Por ser uma doença autoimune que afeta a mucosa, o conhecimento do cirurgião dentista sobre o P.V é de extrema importância para que seja realizado o correto diagnóstico e de forma precoce, sendo este realizado através do exame clínico e os exames histopatológicos, já que as primeiras manifestações da doença ocorrem na cavidade bucal, precedendo a manifestação sistêmica da doença, assim como a sua proservação se faz necessária após o início do tratamento. Portanto, o tratamento odontológico e médico integrados são essenciais, colaborando para o melhor prognóstico, obtendo o controle da doença, e buscando com isso levar o bem estar e saúde bucal ao paciente.

REFERÊNCIAS

[1] Black M, Mignogna MD, Scully C.Pemphigus Vulgaris. Oral Diseases. 2005, 11(3): pg119-139.

[2] Robinson JC, Lozada-Nur F, Frieden I. Oral Pemphigus Vulgaris: a review of the literature and a report on the management of 12 cases. Oral Surg Oral Med Oral Pathology Oral Radiology Endod. 1997, 84(4): pg 349-355.

[3] Farias ABL. Pênfigo Vulgar: revisão de literatura e relato de caso. Revista Brasileira de Patologia Oral. 2004, 3 (3): pg 145-150.

[4] Neville BW, Damm DD, Allen CM, Bouquot JE, Patologia Oral e Maxilofacial. 3° Ed. Rio de Janeiro: Guanabara, 2009; 992p.

[5] Araujo DB. Manifestações Bucais do Pênfigo. Revista de Ciências Médicas e Biológicas. 2006, 5 (2): pg 181-187.

[6] Miziara ID, Filho JAX, Ribeiro FC, Brandão AL. Acometimento Oral do Pênfigo Vulgar. Revista Brasileira de Otorrinolaringologia. 2004, 69(3): p327-331.

[7] Boraks S. Diagnóstico Bucal. 3 Ed. São Paulo: Artes Médicas, 2001; 444 p.

[8] Tommasi AF, Sugaya NN. Lesões Ulcerativas e vesicobolhosas. In: Tomassi AF. Diagnóstico em Patologia Bucal. São Paulo: Pancast, 2002; pg 139-157.

[9] Wu H, Schapiro B, Harrish TJ. Noninfectious Vesiculobulloses and vesiculopustular. In: Elder DE, ELenitsas R, Murphy GF. Levers histopatology of the skin. 9° Ed. Philadelphia: Lippincott Willians e Wilkins, 2005; p.241-291.

[10] Shamim T, Shameena PM, Suddha SD. Pemphigus Vulgaris in oral cavity. Clinical analysesof 71 cases. Med Oral Pathol Buccal 2008, 13: 2622-2626.

[11] Figueiredo CRLV. Pênfigo vulgar: relato de um caso clínico com comprometimento da pele e mucosa oral. Revista Odonto Ciência. 2002, 17(36): pg 164-168.

[12] Schneider LC, Schneider AE. Diagnosis of oral ulcers. Mt Sinai Med. 1998, 65(5): p383-387.

[13] Williams, DM. Vesiculo-bullous mucocutaneous disease: benign mucous membrane and bullous pemphigoid. J. Oral Pathol. Med.1990, 19(1): p.16-23.

[14] Thorat MS, Raju A, Pradeep AR. Pemphigus vulgaris: effects on periodontal health. Journal of Oral Science. 2010; 52(3): pg 449-54.

[15] Ohta M, Osawa S, Endo H, Kuyama K, Yamamoto H, Ito T. Pemphigus vulgaris confined to the gingiva: a case report. International Journal of Dentistry. 2011, 1 (1): pg 1-4.