Vol.8, No.1, 16-19 (2019)
ISSN 2316-7262

DOENÇA DE RIGA-FEDE EM BEBÊ: Relato de Caso

Greyce Kelly Gomes Delgado[1], Patrícia Clotildes de Albuquerque Mendes[2], Genilda Barbosa de Almeida Sampaio[3], Francyanne Deodato Cavalcante[4], Alana Albuquerque Anjos[4]

[1] Acadêmica de Odontologia pelo Centro Universitário CESMAC
[2] Professora de Odontopediatria do curso de Odontologia do Centro Universitário CESMAC
[3] Médica Pediatra, Consultório Privado
[4] Cirurgiã-dentista graduada pelo Centro Universitário CESMAC

Endereço correspondência
Greyce Kelly Gomes Delgado
Rua Cônego Machado, 918, Farol
57051-160, Maceió, Alagoas
greycedelgado@hotmail.com

Recebido em 25 de Janeiro (2018) | Aceito em 27 de Janeiro (2018)

RESUMO

As lesões na boca podem ser resultado de danos mecânicos causados pelo contato com alimentos cortantes, escovação excessiva, mordida acidental durante a mastigação, fonação ou durante o sono. O trauma agudo ou crônico na mucosa bucal pode resultar em ulcerações superficiais, que podem permanecer por longos períodos, mas geralmente cicatrizam em poucos dias. A ulceração no ventre da língua é uma condição incomum que pode ocorrer em bebê como resultado do traumatismo crônico provocado pelos dentes anteriores. Estas ulcerações são chamadas de doença de Riga-Fede. Embora rara e benigna, as lesões começam como uma área ulcerada, causada por trauma repetitivo, que pode progredir para um aumento de volume, com aparência fibrosa de um granuloma ulcerativo, envolvendo a superfície ventral anterior da língua, isto pode ser explicado pelo fato de que a língua é móvel e funcional. A lesão frequentemente é traumatizada durante a mastigação, fonação, o ato de chorar ou de sorrir. Objetivo: relatar o de caso de um paciente de 1 ano e 10 meses de idade que apresentou uma lesão ulcerativa crônica no ventre de língua de difícil cicatrização provocada pelo contato repetitivo dos dentes anteriores. Comentários: É importante diagnosticar a lesão, tratar, eliminar a fonte do trauma, medicar se necessário e proservar, pois, muitas vezes assemelha-se a distúrbios bucais benignos e malignos.

Palavras-chave: Riga-fede. Úlcera. Língua. Bebê.

ABSTRACT

Oral injuries can be the result of mechanical damage caused by contact with sharp foods, excessive brushing and accidental bite during the mastication, phonation or during sleep. The acute trauma ou chronic in the buccal mucosa can result in superficial ulcerations which remains for a long period, but generally, it heals in a few days. The ulceration in the ventral sur face of the tongue is an unusual condition that can a ccour in babies as a result of a chronic trauma provoked by anterior teeth. Those ulcerations are called by Riga-Fede disease. Although rare are and benign, the injury starts as an ulcerated are a cause by repetitive trauma which can progress to an increase of volume with fibrous appearance of a ulcerative granuloma, involving the anterior ventral sur face of the tongue it can be explained by the fact that the tongue is movable and functional. The injury is traumatized during the mastication and phonation, the action of cry and smile. Objective: report a case of a patient 1 year and 10 month sold who presented a chronic ulcerative injury in the ventral sur face of the tongue difficult to heal provoked by repetitive contact of deciduous teeth. Comments: It is important to diagnose the injury, treat, eliminate the source of the trauma, medicate if necessary and prevent, because can it resembles to benign or malignant oral disturb.

Keyword: Riga-fede. Ulcer. Tongue. Baby.

Copyright © 2016 Openly accessible at http://www.rvacbo.com.br/

1. INTRODUÇÃO

A doença de Riga-Fede (DRF), é considerada como uma lesão benigna em bebês. Um a cada quatro casos estão associados a desordem do desenvolvimento neurológico [1-3].

Em decorrência dos movimentos de protrusão e retrusão que a língua faz, a região ventral da língua é o local mais frequentemente afetado. A DRF pode ser dividida em doença precoce, que ocorre nos seis primeiros meses de vida e está relacionada a dentes natais e neonatal e tardia, que normalmente aparece depois dos 6 – 8 meses de vida, com a primeira dentição, e pode estar associada a distúrbios neurológicos [1-3].

Embora rara e benigna, a DRF começa como uma área ulcerada com bordas elevadas proeminentes, com trauma repetido, que pode progredir para um aumento de volume, com a aparência fibrosa de um granuloma ulcerativo com necrose superficial. Há relatos de dor, dificuldade na ingestão de alimentos, desnutrição, perda de peso, irritabilidade, pirexia, sangramentos intermitentes e presença de ulcerações no lábio e mucosa [2,4-7].

Este artigo tem por objetivo apresentar um caso clínico sobre a doença de Riga-Fede em paciente de 1 ano e 10 mêses, descrevendo a patologia e o seu tratamento proposto

2. Relato de Caso

Paciente leucoderma, 1 ano e 10 meses, gênero masculino, acompanhado de sua genitora com a seguinte queixa: “ele está com dificuldades para comer e tem uma ferida que não sara e sangra”. Não houve relato de caso semelhante na família. Já na história médica anterior, sua genitora relatou uma complicação na gestação gemelar, onde um dos fetos veio a falecer antes do parto por insuficiência cardíaca, causando o parto prematuro do paciente.

No exame clínico intrabucal, observou-se a presença dos elementos 51, 52, 53, 54, 61, 62, 63 e 64 no arco superior e 71, 72, 73, 74, 81, 82, 83 e 84 no arco inferior, após a inspeção de todas as áreas da mucosa, foi possível detectar uma úlcera de bordas endurecidas e área cruenta com as seguintes medidas: 1,0 cm x 0,5 cm na região de assoalho de língua correspondentes a região de incisivos inferiors (Figura 1).

Figura 1: Aspecto da lesão intra-bucal, onde se observa área de cicatrização localizada em ventre de língua medindo aproximadamente 1,0 x 0,5 cm.

A conduta inicial diante da presença da úlcera no ventre de língua foi o arredondamento das bordas incisais dos elementos 72, 71, 81 e 82, que não apresentaram mobilidade e orientação sobre evitar alimentos e líquidos cítricos.

Na segunda colsulta, não foi constatado melhora significativa da úlcera localizada na região de assoalho bucal. A conduta foi manutenção dos elementos com mais uma vez arredondamento das bordas incisais mesmos dentes e prescrição de Triancinolona acetonida 3x ao dia durante 07 dias e digluconato de clorexidina à 0,12%), 3x ao dia durante 07 dias para higiene bucal, pois a escovação era impraticável.

Na terceira consulta foi realizado novo arredondamento dos mesmos dentes e aplicação tópica de flúor. Foi prescrito o uso da Triancinolona acetonida por mais 05 dias. Na quarta consulta, além da lesão inicial, na região dos incisivos inferiores, apareceram novas lesões bilaterais na mucosa jugal e na lingua, na região dos elementos 74 e 83. Diante disto, foi realizado também arredondamento da borda incisal dos elementos 74 e 83. Foi constatado que o paciente estava mordendo a borda lateral da língua.

Na quinta consulta, observou-se considerável melhora nas lesões, foi então realizada instrução de higiene bucal e dieta. Foi sugerido para o paciente uma escova de cabeça pequena e cerdas macias para idade e dentifrício em concentração de 1.100 ppm de flúor para realização da higiene bucal na quantidade de um grão de arroz.

Um ano após a realização da quinta consulta, o paciente retornou ao ambulatório, onde um novo exame clinico foi realizado e nele foi possivel observar uma área de cicatrização sem ulceração (Figura 2).

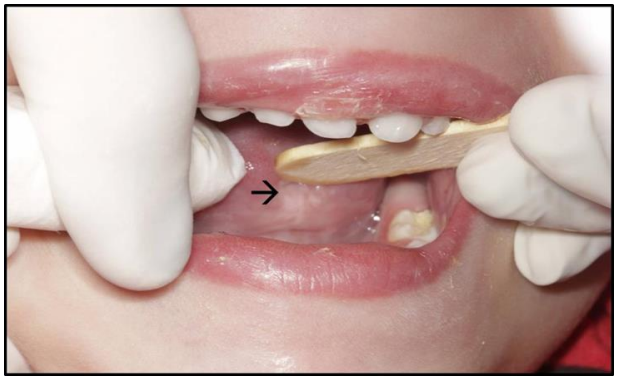

Figura 2: Aspecto intra-bucal se observa área de cicatrização sem alterações após 1 ano de acompanhamento.

3. Discussão

A DRF pode aparecer entre a primeira semana de vida e 1 ano de idade. O paciente relatado, compareceu à clínica de odontopediatria com 1 ano e 10 meses. A doença de Riga-Fede, é uma condição benigna caracterizada por uma úlcera persistente em região de ventre de língua, que ocorre pelo trauma crônico da língua sobre os dentes [1,8,9]. O presente caso, mostra uma lesão localizada no ventre língua, considerada persistente pois somente após 1 ano pode-se observar melhora da lesão. Neste caso clinico, o paciente é do sexo masculino. Em 2011, BASAVANTHAPPA et al., não relataram predileção por sexo. No entanto para SOUZA, tal alteração é mais comum em meninas com uma relação de 3:1, colaborando com MONDARDO, que relatou 66% dos casos no gênero feminino [7,10,11].

Pode ser assintomático ou associado a dor [12]. A língua é o local mais afetado (60%) embora outras áreas como: lábios, gengiva e mucosa jugal possam estar envolvidos [13]. No caso descrito, além de lesão em ventre lingual, pôde-se observar lesão também em mucosa jugal. A localização mais comum é a região dos incisivos centrais inferiores (85%). Em caninos inferiores e molares o percentual é bem menor (3%) [2]. Este bebê além de região ântero-inferior, também apresentava lesões dos elementos na região dos dentes 73 e 84.

A doença de Riga-Fede (DRF) geralmente afeta os hábitos alimentares dos lactentes. Assim como reações como impacto social, funcional, psicológicos e emocional na vida de uma criança e seus pais [14]. O bebê acompanhado apresentou redução dos hábitos alimentares, sialorréia e a preocupação de seus pais com a falta de diagnóstico de uma lesão não cicatrizável era evidente. Como a DRF muitas vezes pode ser confundida com distúrbios bucais benignos e até malignos, o diagnóstico diferencial é muito importante [2].

O tratamento da doença Riga-Fede tem variado de, alisamento das bordas incisais afiadas ou arredondamento das bordas do dente com incrementos de resina, até incisão da lesão [15]. Se o dente é decíduo da série normal deve ser avaliado a sua implantação, consequente grau de mobilidade e a presença de injúrias na língua da criança. Os aspectos sendo favoráveis permitem a realização de um tratamento mais conservador como o desgaste da borda incisal do dente com acompanhamento do caso [5].

Enquanto alguns autores recomendam o tratamento inicial mais agressivo, como a remoção do dente [16]. Outros autores têm descrito que, só é necessário recorrer à exodontia dos dentes causadores das injurias se a situação não foi resolvida inicialmente de forma rápida [17,18]. A remoção do agente traumático não significa necessariamente que os dentes têm de ser extraídos. A anatomia dos dentes pode ser modificada pelo arredondamento de suas bordas com uma broca de acabamento ou usando um disco de polimento. As opções de tratamento conservador não levam a uma rápida resolução da lesão [19].

Vários aspectos devem ser avaliados antes de se optar pelo tratamento mais radical, como a importância da presença e da integridade dos dentes para o desenvolvimento normal da oclusão [5]. Se o dente apresentar uma boa implantação e for parte da dentição decídua normal, a primeira opção de tratamento consistirá na manutenção do dente na cavidade bucal, desde que não cause prejuízos para o bebê [20]. Entretanto, se estiver interferindo na amamentação ou apresentar grande mobilidade, com risco de aspiração, o dente deve ser removido. No caso descrito, optou-se pelo tratamento conservador de arredondamento, mesmo sabendo que a resolução da lesão seria lenta, pois o bebê era saudável, o dente tinha boa implantação, não

apresentava mobilidade e pertencia a série normal dos dentes decíduos. Além disso, foi prescrito o uso de Triancinolona acetonida para ajudar na cicatrização das lesões.

4. Conclusões

Este relato pôde concluir que o tratamento proposto foi eficiente para resolução da doença de Riga-Fede em língua de paciente pediátrico.

REFERÊNCIAS

[1] Neville WB, Damm DD, Allen CM, Bouquot JE. Patologia Oral e Maxilofacial. 2nd ed. Rio de Janeiro: Gruanabara Koogan; 2008.

[2] Costacurta M, Maturo P, Docimo R. Riga-Fede disease and neonatal. Oral & Implantology. 2012;5:2035-2468.

[3] Senanayake MP, Karunaratne I. Persistent lingual ulceration (Riga-Fede disease) in an infant with Down syndrome and natal teeth: a case report. J. Med. Case Rep. 2014;8:1725-1947.

[4] Kuhl S, Schulze RKW, Hansen T, Muller-Hermelink HK, Hans-Ullrich V. Granuloma Riga-Fede (eosinophile traumatic ulcerative granuloma): A variant of a monoclonal CD30+ lymphoproliferative disorder. Journal Oral Maxillofacial Pathology. 2008;12:1998-393X.

[5] Moreira FC, Gonçalves IMF. Dentes natais e doença de Riga-Fede. Revista Gaúcha de Odontologia. 2010;58:1981-8637.

[6] Watt-Smith SR, Karen AE, Watt-Smith PA. Deformity of the tongue in an infant: Riga-Fede disease. Pediatric Child Health. 2008;15:1751-7222.

[7] Basavanthappa NN, Kagathur U, Bassavanthappa RN, Survaprakash ST. Natal end neonatal teeth: a retrospective study of 15 cases. European Jornal of Dentistry. 2011;15:1305-7464.

[8] Soares BAJ, Lábio RO, Albuquerque RLCJ, Barreto MAC, Gonçalves SRJ, Anjos DAN, et al. Úlcera traumática lingual numa criança (Doença de Riga-Fede): relato de caso e revisão de literatura. Cadernos de Graduação – Ciências Biológicas e da Saúde. 2011;13:1980-1769.

[9] Bafna Y, Khandelwal V, Bafna M, Nayak PA. Management of sublingual ulceration in a 12-month-old child. Case Reports. 2013;231:1757-790X.

[10] Souza ACRA, Normandia CS, Melo LT, Lopes AR, Souza LN. Dientes Neonatales: reporte de un caso e revision de la literature. Avances en Odontoestomatología. 2011;27:2340-3152.

[11] Mondarno B. Dentes natais e neonatais: uma revisão da literatura. Trabalho de Conclusão de Curso (graduação). Florianópolis (SC): UFSC,2012.

[12] Bobby KJ. Devipriya BS. Oral traumatic granuloma: report of a case and review of literature. Dental Traumatol. 2010;20:1600-9657.

[13] Guzman A, Mendonça G. Dientes natales y enfermedad de Riga Fede. Dermatología Pediátrica Latinoamericana. 2005;3:1812-9048.

[14] Sachdeva SK, Vengal M. Riga-fede disease: A rare case of traumatic sublingual ulceration. Journal of Clinical Neonatology. 2015;4:1658-6093.

[15] Jariwala D, Graham RM, Lewis T. Riga-Fede disease. British Dental Journal. 2008;204:0007-0610.

[16] Slayton RL. Tratment alternatives for sublingual traumatic ulceration (Riga-Fede disease). American Academy of Pediatric. 2000;22:2002-2017.

[17] Terzioglu A, Bingul F, Aslan G. Lingual traumatic ulceration (Riga-Fede disease). Journal Oral Maxillofacial Surgery. 2002;60:0272-2391.

[18] Machuca G, Rodríguez S, Vargas MP, Suaréz C, Bullón P. Management of Riga-Fede disease: a case report. Journal of Disability and Oral Health. 2007;8:1470-8558.

[19] Volpato LER, Simões CAD, Simões F, Nespolo PA, Borges AH. Riga-Fede disease associated with natal teeth: two diferent approaches in the same case. Case Reports in Dentistry. 2015;2015:1155-4569.

[20] Chow MH. Natal and neonatal teeth. Journal American Dental Association. 1980;100:2215-2161.