Vol.27, No.1, 90-95(2018) RvACBO
ISSN 2316-7262

FIBROMA OSSIFICANTE PERIFÉRICO: relato de caso

Ana Luiza Pontes de Oliveira[1], Adriana da Silva Santos[1], Aldinea da Silva Santos[1], Marcílio Otávio Brandão Peixoto[2], Camila Maria Beder Ribeiro[3], Fernanda Braga Peixoto[2]

[1] Graduação em Odontologia do Centro Universitário CESMAC
[2] MSc., Professor do curso de Odontologia do Centro Universitário CESMAC.
[3] PhD., Professor do curso de Odontologia do Centro Universitário CESMAC.

Endereço correspondência
Ana Luiza Pontes de Oliveira
Rua Cônego Machado, 918, Farol
57051-160, Maceió, Alagoas
ana_luizapontes@hotmail.com

Recebido em 25 de novembro (2017) | Aceito em 30 de Janeiro (2018)

RESUMO

O Fibroma Ossificante Periférico (FOP) é uma massa nodular relativamente comum, de ocorrência exclusiva na gengiva ou rebordo alveolar. Essa lesão possui um potencial de crescimento, podendo atingir tamanhos grotescos, causando assimetria facial evidente. Os exames complementares utilizados para diagnóstico são as radiografias, que apresentam uma lesão unilocular, bem demarcada que pode ter diferentes graus de opacificação no seu interior e biopsia excisional. No laudo histopatológico evidencia-se um epitélio pavimentoso estratificado que pode estar ulcerado ou não recobrindo o tecido conjuntivo vascularizado com múltiplos fibroblastos, deposição de fibras colágenas e mineralização sob a forma de glóbulos de cementos, osteóide, osso maduro e calcificação distrófica. Há presença de infiltrado inflamatório crônico ou agudo, dependendo do tempo de evolução. O tratamento consiste em remover completamente a lesão com curetagem, excisão cirúrgica ou ressecção em bloco, dependendo do tamanho e localização da lesão. O presente trabalho teve o objetivo descrever as características clínicas, radiográficas e histopatológicas do FOP, bem como, sua forma de tratamento. Conclui-se que para um correto diagnóstico do FOP é necessária a associação dos aspectos clínicos e histopatológicos. O tratamento deve incluir remoção total da lesão, dos prováveis fatores causais, do periósteo subjacente e do ligamento periodontal, minimizando tendência à recidiva.

Palavras-chave: Fibroma Ossificante. Patologia Bucal. Neoplasias

ABSTRACT

Peripheral Ossifying Fibroma (FOP) is a relatively common nodular mass, occurring exclusively in the gingiva or alveolar ridge. This lesion has a growth potential and can reach grotesque sizes, causing evident facial asymmetry. The complementary tests used for diagnosis are x-rays, which present a well-demarcated unilocular lesion that may have different degrees of opacification in the interior and excisional biopsy. In the histopathological report is evidenced a stratified squamous epithelium that may be ulcerated or not covering vascularized connective tissue with multiple fibroblasts, deposition of collagen fibers and mineralization in the form of pellets of cements, osteoid, mature bone and dystrophic calcification. Chronic or acute inflammatory infiltrate is present, depending on the time of evolution. The treatment consists of completely removing the lesion with curettage, surgical excision or block resection, depending on the size and location of the lesion. The aim of the present study was to describe the clinical, radiographic and histopathological characteristics of FOP, as well as its form of treatment. It is concluded that a correct diagnosis of FOP requires the association of clinical and histopathological aspects. Treatment should include total removal of the lesion, the probable causal factors, the underlying periosteum and the periodontal ligament, minimizing the tendency to relapse.

Keyword: Fibroma Ossifying. Pathology Oral. Neoplasms.

1. INTRODUÇÃO

Os Processos Proliferativos Não Neoplásicos (PPNN) são crescimentos teciduais, de natureza reacional, sem características histológicas neoplásicas. A etiologia destes pode estar associada a um fator específico

Copyright © 2016 Openly accessible at http://www.rvacbo.com.br/

como processos infecciosos de origem dental, irritantes físicos ou não terem causas ainda bem definidas. Este grupo de lesões pode ocorrer associado a traumas físicos, sendo em sua maioria, ocasionados por próteses dentárias mal adaptadas [1, 2].

Os principais PPNN são: Hiperplasia Fibrosa Inflamatória (HFI), Granuloma Piogênico (GP), Lesão Periférica de Células Gigantes (LPCG) e Fibroma Ossificante Periférico (FOP) [1, 3]. A Hiperplasia Fibrosa Inflamatória (HFI) é uma resposta à irritação crônica de baixa intensidade, frequentemente associada ao uso de prótese, que varia consideravelmente em cor e consistência, sobretudo em decorrência da localização e do tempo de evolução da lesão. Ao exame microscópico, tais lesões se caracterizam por apresentar hiperplasia do tecido conjuntivo fibroso, sendo que o epitélio que reveste a lesão pode exibir alterações inflamatórias, como exocitose, acantose e proliferação dos cones epiteliais. Infiltrado inflamatório crônico pode ser observado [2,3].

O Granuloma Piogênico (GP) ocorre com grande frequência na gengiva, mas pode surgir ocasionalmente em outras regiões da mucosa bucal e pele. Acredita-se que resulte de trauma e/ou infecção que estimula a formação de um exuberante tecido altamente vascularizado, não sendo considerados verdadeiros granulomas. Lesões antigas apresentam-se mais colagenizadas [2, 4].

A Lesão Periférica de Células Gigantes (LPCG) é uma massa de tecido mole intensamente vascularizada com tendência a sangramento sob pequenos traumas e, frequentemente, recoberta por exsudato fibrinoso e áreas ulceradas. O exame microscópico revela uma proliferação de células gigantes multinucleadas em meio a células mesenquimais fusiformes. Em função ao tempo de evolução da lesão pode reduzir-se o componente vascular e intensificar-se o fibroso, modificando a coloração e consistência da lesão [5].

O FOP é uma massa nodular relativamente comum, de ocorrência exclusiva na gengiva ou rebordo alveolar [4]. De acordo com Neville et al. [1], o FOP possui um potencial de crescimento, podendo atingir tamanhos grotescos, causando assimetria facial evidente. Pode apresentar divergência ou reabsorção de raízes. Classificado como uma lesão reativa hiperplásica inflamatória, oriunda dos fibroblastos do ligamento periodontal ou do periósteo [1].

Segundo De Carli et al, é possível que a excessiva proliferação de tecido maduro relacionado a esta patologia seja uma resposta à injúria gengival por fatores irritantes locais crônicos como: cálculo dental, próteses mal adaptadas, acúmulo de biofilme, raízes residuais, restaurações e outros agentes traumáticos [6, 7].

Ocorre com maior frequência no gênero feminino, atingindo uma ampla faixa etária, com maior número de casos na terceira e na quarta década de vida. Quanto a raça há um predomínio da lesão em paciente leucoderma [3]. Clinicamente a lesão é exofítica, com superfície lisa, forma nódulos macios ou sólidos de coloração rósea, consistência chegando por vezes à dureza óssea. Aparece como uma massa focal de tecido, bem delimitada, com a base séssil ou pediculada. Da mesma cor da mucosa ou ligeiramente avermelhada e a superfície pode estar intacta ou ulcerada dependendo da presença de trauma [1, 4].

Apresenta diâmetros que variam de 0,2 a 0,3 cm e seu tempo de duração na cavidade bucal varia comumente de 2 semanas até 6 meses [6]. Da mesma forma, Neville et al. (2009) afirmaram que, de um modo geral, as lesões medem menos do que 2 cm em seu maior diâmetro e possuem duração que varia desde poucas semanas até vários meses [1].

Radiograficamente pode seguir padrões diferentes com base na quantidade de tecido mineralizado. Apresenta-se como uma lesão unilocular, bem demarcada que pode ter diferentes graus de opacificação por dentro. A lesão pode aparecer inicialmente como uma imagem osteolítica, seguida de transformação gradual em uma lesão mista, em casos excepcionais, tornando-se radiopaca. Podem ser encontrados dois padrões radiológicos básicos: uma radioluscência unilocular com ou sem focos radiopacos e outra radiolucência multilocular [8].

Seus aspectos histopatológicos observa-se um epitélio pavimentoso estratificado que pode estar ulcerado ou não recobrindo o tecido conjuntivo vascularizado com múltiplos fibroblastos, deposição de fibras colágenas e mineralização sob a forma de glóbulos de cementos, osteóide, osso maduro e calcificação distrófica. Há presença de infiltrado inflamatório crônico ou agudo, dependendo do tempo de evolução [5,9].

O tratamento consiste em remover completamente a lesão com curetagem, excisão cirúrgica ou ressecção em bloco, dependendo do tamanho e localização da lesão. Nas lesões com capsula fibrosas, a excisão cirúrgica pode ser realizada com maior facilidade [10].

É difícil diferenciar clinicamente entre as várias

lesões gengivais. Para a identificação positiva, a lesão deve ser examinada radiográfica e histologicamente. Independente da técnica cirúrgica empregada, a sua remoção completa bem como a eliminação dos fatores etiológicos um controle pós-operatório e um longo período de preservação para prevenir a recorrência da lesão.

O presente trabalho teve o objetivo descrever as características clínicas, radiográficas e histopatológicas do Fibroma Ossificante Periférico, bem como, sua forma de tratamento.

2. Relato de Caso

Paciente MPS do gênero masculino, melanoderma, sessenta e quatro anos de idade, compareceu à Clínica de Propedêutica Clínica II do Centro Universitário Cesmac queixando-se de que quando foi extrair o dente, "o dentista viu um negócio na minha boca". Na história da doença atual o paciente relatou estar com uma lesão nodular, endurecida de base séssil com sintomatologia dolorosa ao estímulo há aproximadamente 2 anos em região de gengiva e rebordo alveolar. Quando questionado sobre a história médica, constatou-se que o mesmo é portador de hipertensão arterial (faz uso diário de Captopril – 2 x ao dia). Alega ser fumante. Ao exame físico, o paciente não apresentava nenhuma alteração fora do padrão de normalidade.

No exame clínico intrabucal (Figura 1) observou-se a presença de uma lesão em rebordo alveolar anterior da maxila descrita como sendo uma lesão que mede cerca de 2cm, nodular, coloração normal de mucosa, base séssil, firme a palpação, superfície lisa, apresentando limites nítidos, consistência fibrosa ao toque e dor ao estímulo. Os elementos dentários presentes apresentavam quadro de periodontite e cáries extensas em região cervical

Figura 1: Lesão nodular em região anterior da maxila.

Ao concluir o exame clínico a hipótese diagnóstica foi de um processo proliferativo não neoplásico: fibroma ossificante periférico, hiperplasia fibrosa e lesão periférica de células gigantes.

Como exame complementar foi solicitado uma radiografia panorâmica, (Figura 2) onde foi possível observar a presença do contato radicular do elemento 11 e 12, com reabsorção óssea e áreas radiopacas na região da lesão.

Figura 2: Radiografia panorâmica observa áreas radiopacas e reabsorção radicular.

De posse da radiografia foi realizada a exodontia dos elementos dentários para dar prosseguimento à resolução da lesão com realização da biópsia excisional (figura 3).

Figura 3: Remoção dos elementos dentários.

A peça foi encaminhada para o laboratório de patologia bucal do Centro Universitário Cesmac para

posterior análise histopatológica. O material recebido pelo laboratório constava de 1 (um) fragmento de tecido mole, medindo 20x18x15mm. Os fragmentos apresentavam formato irregular, superfície irregular, coloração branca com áreas enegrecidas e consistência fibrosa (Figura 4).

Figura 4: Peça cirúrgica, fragmento da lesão removida.

Os cortes histológicos revelam fragmentos de mucosa revestidos por epitélio estratificado pavimentoso ceratinizado. A lâmina própria é fibrosada e cronicamente inflamada. Áreas de material calcificado são observadas no interior do tecido conjuntivo profundo compatível com osso metaplásico chegando ao diagnóstico definitivo de Fibroma Ossificante Periférico (Figuras 5 e 6).

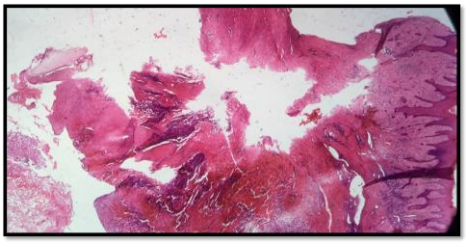

Figura 5: Visão com aumento de 40x exibindo área de tecido conjuntivo fibroso e proliferação de tecido mineralizado

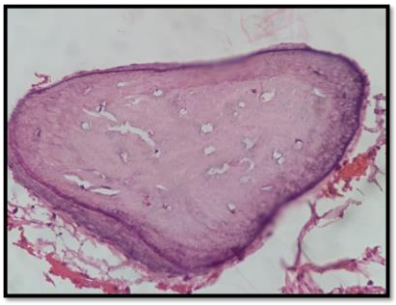

Figura 5: Visão em 40xde aumento, nota-se área de tecido conjuntivo fibroso e proliferação de tecido mineralizado

Após a remoção da lesão o paciente foi encaminhado para reabilitação oral, depois de um período de dois anos foi solicitado que o mesmo retornasse a Clínica Integrada de Estágio II do Centro Universitário Cesmac para uma nova avaliação clínica, não sendo observados sinais de recidiva da lesão (Figura 7).

Figura 7: Aparência clínica após dois anos de pós-operatório.

3. Discussão

Os processos proliferativos não neoplásicos são lesões frequentemente encontrada na cavidade oral. Os mais comuns são Hiperplasia Fibrosa Inflamatória, Granuloma Piogênico, Granuloma de Células Gigantes e o Fibroma Ossificante Periférico [1-3]. O FOP origina-se a partir do ligamento periodontal ou do periósteo, com crescimento lento, localizado na gengiva e rebordo alveolar [1].

O Caso Relatado apresenta semelhança com a literatura pesquisada no que diz respeito a sua etiologia. A literatura, De Carli et al, relaciona o surgimento do FOP a fatores irritantes locais crônicos e químicos oriundos da presença de cálculo dentário ou de corpos estranhos no sulco gengival. O paciente é tabagista e mantinha uma péssima higiene bucal, apresentando cálculo dentário, mobilidade dentária e reabsorções ósseas generalizada [6]. O presente trabalho difere da literatura quanto a faixa etária, gênero e a cor da pele. Amadei et al; Neville et al; e Silveira et al, afirmam ser mais comum o FOP entre a terceira e a quarta década de vida, com maior frequência no gênero feminino e quanto a cor da pele há um predomínio de paciente leucoderma. No caso relatado, o paciente está na sexta década de vida é do gênero masculino e em relação a cor da pele é melanoderma [1,3,11].

Foi possível observar uma lesão localizada em re-

bordo alveolar na região anterior da maxila divergindo de alguns autores, Garcia et al; Souto et al; Silveira et al, relataram ser comumente localizado em região posterior da mandíbula [11-13].

O paciente possuía sintomatologia dolorosa ao estímulo, indo de acordo com Shiwa et al, e Silveira et al, afirmaram que a dor pode ser relatada se a área for sujeita a trauma, durante a anamnese o paciente afirmava traumatizar sempre a região [4, 11].

No exame intrabucal notou-se uma lesão nodular medindo cerca de 2 cm, com coloração normal de mucosa, limites nítidos, base pediculada, firme a palpação, superfície lisa, consistência fibrosa ao toque. Essas características clínicas estão de acordo com as características clínicas encontradas na literatura [1,4,5].

No exame radiográfico realizado foi evidenciada a presença de contatos dentários com reabsorção óssea e áreas radiopacas na região da lesão. Concordando com Lopes et al, que mostra em seu artigo que o FOP pode apresenta como uma lesão unilocular bem demarcada com diferentes graus de opacificação por dentro [8].

Concordando com os autores De Carli et al; Neville et al; França et al; Marinho et al, o corte histológico da lesão relatada revela fragmentos de mucosa revestidos por epitélio estratificado pavimentoso ceratinizado. A lâmina própria é fibrosada e cronicamente inflamada. Áreas de material calcificado são observadas no interior do tecido conjuntivo profundo compatível com osso metaplásico [1,5-7].

De acordo com a literatura Neville et al; Figueiredo et al; Andrade et al., o tratamento do FOP consiste em remover completamente a lesão com curetagem, excisão cirúrgica ou ressecção em bloco, dependendo do tamanho e localização da lesão. No paciente do relato foi realizado excisão cirúrgica removendo completamente a lesão e os elementos dentários presentes 11 e 12 devido o contato radicular com a lesão [1,10,14].

Após um período de dois anos foi solicitado ao paciente que retornar-se a Clínica de Estágio Integrado II do Centro Universitário Cesmac para uma reavaliação clínica, não sendo constatado sinais de recidiva da lesão. De acordo com Vargas et al, e Breda Junior et al, o paciente deve ser acompanhado por um longo período de preservação, devendo ser realizados exames clínicos e radiográficos, bem como a realização correta dos procedimentos cirúrgicos e a eliminação dos fatores irritantes[15-17].

4. Conclusões

Para um correto diagnóstico do Fibroma Ossificante Periférico é necessária a associação dos aspectos clínicos e histopatológicos. O tratamento deve incluir remoção total da lesão, dos prováveis fatores causais, do periósteo subjacente e do ligamento periodontal, minimizando tendência à recidiva. Devido à grande incidência dessa lesão na clínica odontológica, é necessário que o cirurgião-dentista esteja preparado para fazer o diagnóstico e propor um tratamento adequado.

REFERÊNCIAS

[1] Neville BW. et al. In: _____. Patologia Oral e Maxilofacial. 3 ed. Rio de Janeiro: Elsevier, 2009, cap. 14, 648-650.

[2] Souza JGS, Soares LA, Moreira G. Frequência de patologias bucais diagnosticadas em clínicas odontológica universitária. Rev. cubana estomatol. Minas Gerais, 2014; 51 (1), 43-54.

[3] Amadei, SU. et al. Prevalência de processos proliferativos não neoplásicos na cavidade bucal: estudo retrospectivo de quarenta anos. ClipeOdonto - UNITAU, 2009; 1 (1), 38-42.

[4] Shiwa, M. et al. Fibroma Cemento-ossificante: Relato de caso. Rev. Odontol. Univ. São Paulo, 2011; 23 (1), 79-86.

[5] Marinho, TFC.; Santos, P. P. A.; Albuquerque, A. C. L. Processos proliferativos não-neoplásicos: uma revisão da literatura. RSC online, 2016; 5 (2), 94-110.

[6] De Carli, JP et al. Fibroma ossificante periférico de grandes proporções: relato de caso clínico. Rev. Odontol. de Arac, 2007; 28 (2), 45-49.

[7] França, DCC. et al. Fibroma ossificante periférico: relato de caso. Rev. Cir. Traumatol. Buco-Maxilo-Fac. Camaragibe, 2010; 11 (1), 9-12.

[8] Lopes MCA. et al. Fibroma ossificante na mandíbula: relato de caso de patologia rara. Rev. Cir. Traumatol. Buco-Maxilo-Fac. Camaragibe, 2013; 13, (1), 77-82.

[9] Figueiredo, L. M. G. et al. Fibroma ossificante periférico extenso: relato de caso. Rev. Bras. Cir. Cabeça Pescoço, 2014; 43 (4), 167-171.

[10] Andrade, M. et al. Fibroma ossificante da mandíbula: estudo clínico-patológico da série de casos. Braz. Dente. J. Ribeirão Preto, 2013, 24 (6).

[11] Silveira, D. T. et al. Fibroma ossificante: relato de caso clínico, diagnóstico imaginológico e histopatológico e tratamento feito. Rev Bras Ortop. 2016; 51 (1):100-104.

[12] Garcia BG. et al. Marcadores de proliferação celular em fibromas periféricos e centrais: estudo retrospectivo. J. Appl. Oral Sci. Bauru, 2013; 21 (2).

[13] Souto, MLS. et al. Lesões maxilofaciais: um levantamento de 762 casos da Universidade Federal de Sergipe, Brasil. Rev Odontol UNESP. 2014; 43 (3), 185-190, 2014.

[14] [Figueiredo, LMG. et al. Aspectos atuais no diagnóstico e tratamento do fibroma ossificante juvenil. Rev. Bras. Cir. Cabeça Pescoço, 2012; 41 (2), 99-102.

[15] Vargas, FI et al. Ossificante cimento fibroides: achados clínicos, radiológicos e análise histológica de 2 casos em uma família. Int. J. Odontostomat. 2011; 5 (3).

[16] Brêda Júnior MA. et al. Largo fibroma cemento-ossifiante em mandíbula: relato de caso. Rev. Cir. Tramaumatol. Buco-Maxilo-Fac. Camaragibe,2012, 12 (3), 35-40.

[17] MARIANO, RC. et al. Fibroma periférico grande: aspectos clínicos, histológicos e imuno-histoquímicas. Um relato de caso. Rev. Esp. Cirurg. Oral e Maxilofac. Barcelona, 2017, 39 (1), 39-43.