TRATAMENTO NÃO CIRÚRGICO DE MORDIDA ABERTA SEVERA EM PACIENTE ADULTO

André Gustavo Cesa

Introdução

Paciente do sexo feminino, leucoderma, 19 anos de idade, apresentou-se para tratamento ortodôntico com a queixa principal de que a mordida aberta causava vergonha ao sorrir. Paciente era respiradora bucal, apresentava bom estado geral de saúde, sem história de hábitos de sucção na infância nem traumas na face.

Diagnóstico

A análise facial (figura 1) mostrou um perfil Padrão I, com selamento labial passivo e equilíbrio dos terços faciais. A análise facial frontal mostrou uma assimetria marcante com um desvio mandibular para o lado direito. A análise do sorriso mostrou pouca exposição dos incisivos superiores.

Figura 1: fotografias faciais e intraorais iniciais

Os modelos (figura 2) e o exame clínico mostraram uma mordida aberta severa com trespasse anterior negativo de 7 mm, estendendo-se do primeiro pré molar direito até o primeiro pré molar esquerdo, presença de apinhamento

moderado inferior, incisivos inferiores levemente abaixo do plano oclusal e uma mandíbula bem desenvolvida transversalmente em formato de “U”. A maxila se apresentava levemente atrésica, principalmente na região anterior, com o plano oclusal bastante alterado.

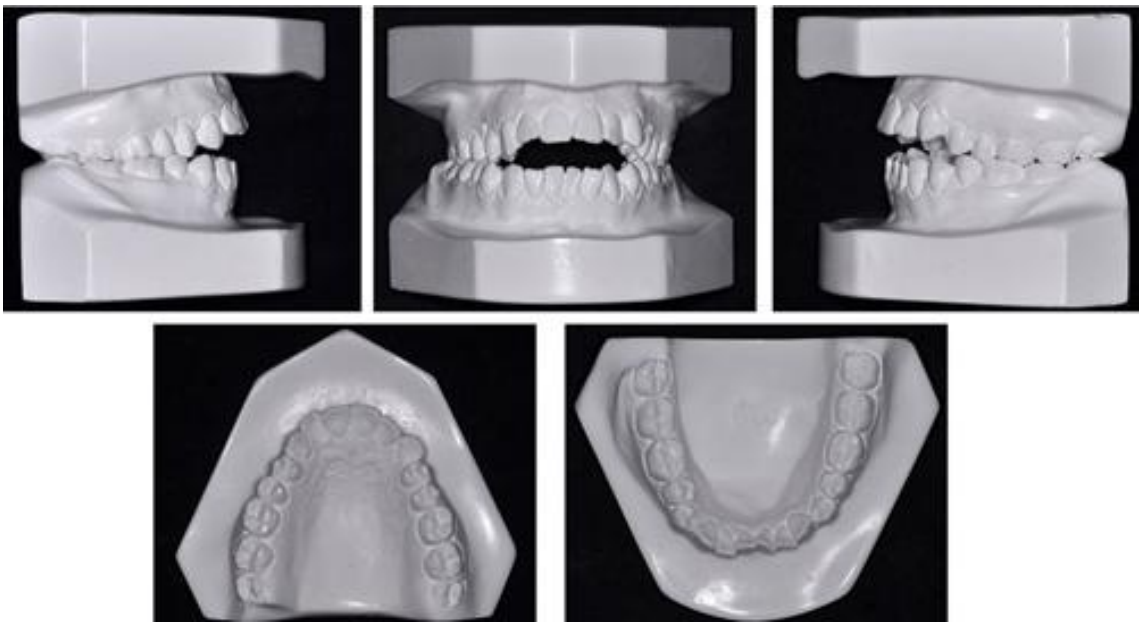

Figura 2: modelos iniciais

O panorograma de simetria e a análise morfológica da panorâmica (figura 3) confirmaram o crescimento assimétrico visto na face, sugerindo mastigação unilateral do lado direito durante longo tempo (ref. 5 e 6).

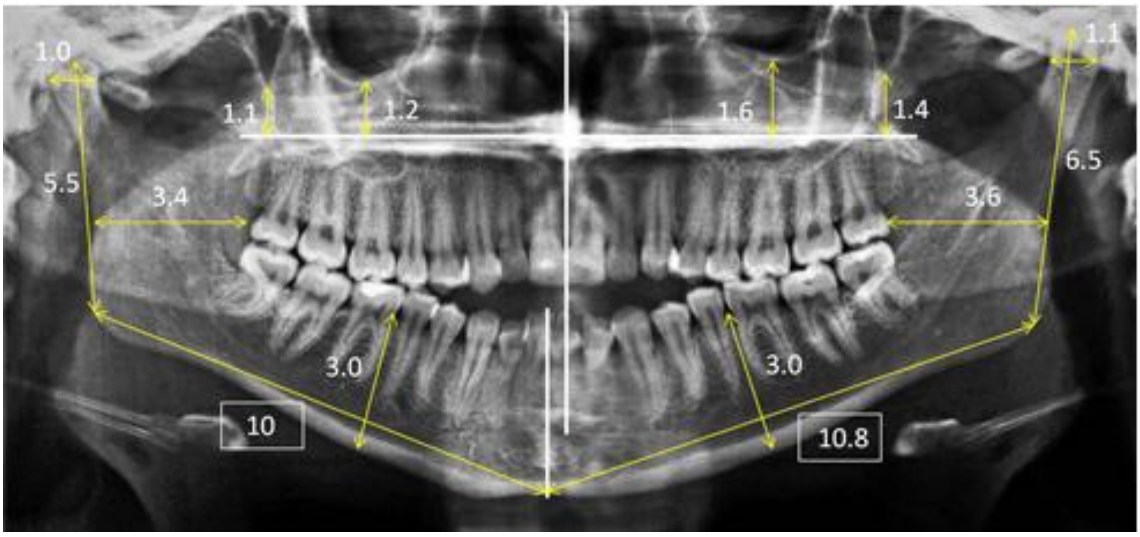

Figura 3: radiografia panorâmica e panorograma de simetria

Cefalometricamente, no sentido póstero-anterior, a maxila e a mandíbula estavam bem relacionadas entre si. A maxila estava com uma pró-inclinação de -7 mm (fator 4 de Bimler) sendo a grande responsável pela mordida aberta.

O eixo facial e a altura facial ântero-inferior (AFAI) se encontravam dentro da normalidade. O plano mandibular se encontrava levemente alterado.

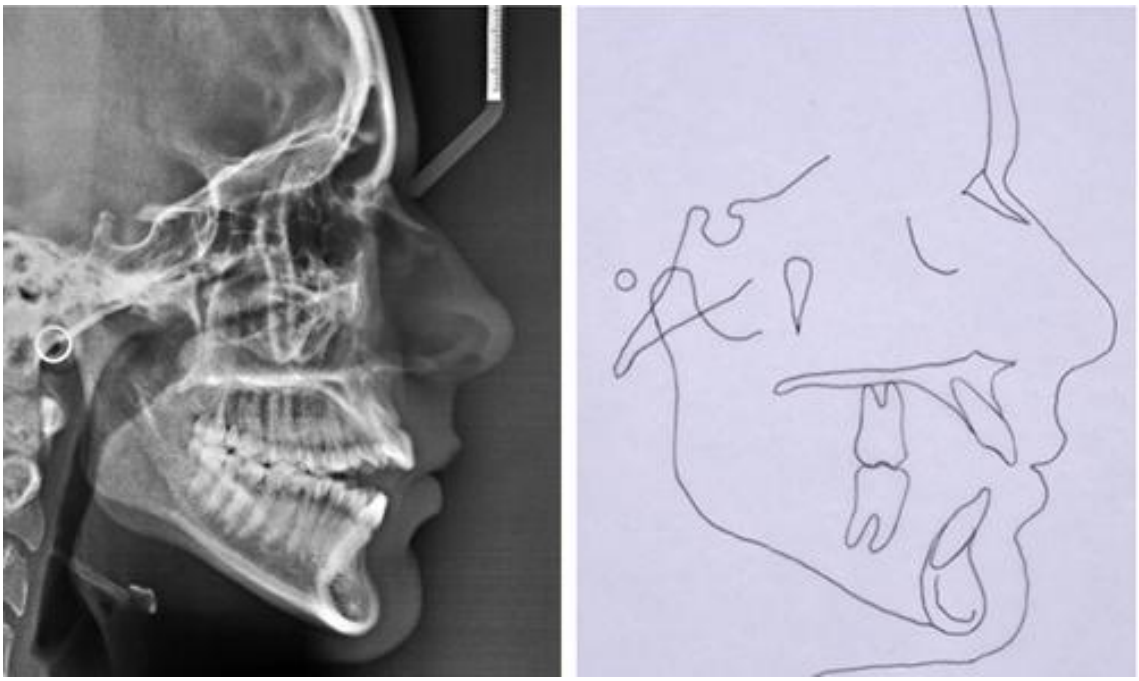

Figura 4: radiografia cefalométrica lateral e traçado cefalométrico iniciais

Objetivos do tratamento

Os objetivos do tratamento foram corrigir a mordida aberta aumentando a exposição dos incisivos superiores, corrigir a discrepância transversal, equilibrar a oclusão e os ângulos funcionais mastigatórios para permitir mastigação bilateral alternada e estímulos simétricos no complexo dento-ósseo-músculo-articular. O equilíbrio funcional para estabilidade dos resultados seria conseguido com auxílio da fonoaudiologia e da otorrinolaringologia.

Plano de tratamento

Para a obtenção dos objetivos propostos, planejou-se o fechamento da mordida por extrusão do complexo dento alveolar anterior. Inicialmente seria feito a correção transversal através de disjunção palatina com aparelho Hyrax, com bandas nos primeiros pré molares e molares e com uma grade anterior. Posteriormente seriam utilizados brackets Straight Wire com arcos contínuos para alinhamento e nivelamento, aproveitando o Hyrax como ancoragem para extrusão ântero-superior. O restante da mordida aberta seria fechada com elásticos de intercuspidação. Uma vez conseguida a melhora inicial na forma, a paciente seria encaminhada para tratamento fonoaudiológico para melhora da função e postura da língua.

Progresso do tratamento

Inicialmente foi utilizado um aparelho expansor Hyrax com grade lingual anterior dividida. O protocolo de ativação foi 2/4 de volta pela manhã e 2/4 de volta à noite durante 4 dias. Apesar da idade da paciente, foi conseguido uma pequena abertura da sutura, confirmada pela abertura de diastema interincisal, sendo o suficiente para corrigir a discrepância transversal. Após esse período o parafuso foi travado com fio de amarrilho 0, 012", ficando o aparelho durante 5 meses para estabilização e ancoragem para o nivelamento dos dentes superiores. Inicialmente a disjunção causa uma piora na mordida aberta, fato transitório que é revertido durante o assentamento das cúspides dos molares superiores, após a remoção do disjuntor.

No segundo mês foram colados brackets Straight Wire Roth 0,022" x 0,030" (nos incisivos inferiores foram utilizados brackets com canaleta 0,018" para um melhor controle de torque). Foi utilizado uma sequência de arcos contínuos de níquel-titânio 0,012", 0,014", 0,016", 0,016" x 0,016", 0, 016" x 0,022", 0,017" x 0,025" e aço inoxidável com algumas pequenas dobras (primeira, segunda e terceira ordem) para refinamento do alinhamento e posicionamento das raízes.

A maior parte do fechamento da mordida foi conseguido com o nivelamento dos dentes, sendo complementado, em uma segunda fase, com o uso de elásticos de intercuspidação ¼ médio, sempre entre caninos superiores e caninos e pré molares inferiores. Os elásticos devem ser usados o máximo de tempo diário possível, sendo removidos somente durante as refeições. Se o paciente usar desse jeito o fechamento da mordida deve acontecer em uma taxa de 1 mm por mês. Após o fechamento da mordida é recomendado manter os elásticos durante 4 meses, com o mesmo protocolo de uso diário, que é o tempo necessário para ocorrer a remodelação óssea alveolar. Após esse período o uso dos elásticos deve ser diminuído gradualmente, durante cerca de 8 meses, até a remoção dos aparelhos. Esse período é chamado de retenção ativa (ref. 8). A colaboração do paciente é fundamental durante esta fase.

A partir da melhora da forma, a paciente começou a fazer acompanhamento fonoaudiológico para melhora da postura e função lingual, que se encontravam alteradas e eram os principais responsáveis pela etiologia do problema.

Paciente também se submeteu, durante esse período, à cirurgia nasal para melhora da respiração, que era predominantemente bucal devido à hipertrofia dos cornetos e desvio do septo. Paciente era praticante de esporte e relatou uma melhora considerável na qualidade de vida após a cirurgia nasal.

Durante a fase de finalização procurou-se conduzir o tratamento para a obtenção de uma oclusão balanceada bilateral, com ângulos funcionais mastigatórios iguais, conforme preconizado por Pedro Planas (ref. 6), para

permitir mastigação bilateral alternada e favorecer a estabilidade dos resultados (ref. 3).

O tratamento ativo durou 35 meses. Após esse período foi utilizado uma contenção fixa inferior 3x3 e um Hawley modificado com um furo na papila incisiva para estimular a propriocepção lingual (ref.8).

Resultados

As sobreposições cefalométricas (figura 8) mostram que a correção da mordida aberta foi dento alveolar, obtida principalmente, às custas de extrusão dos incisivos superiores e inferiores, o que influenciou positivamente no sorriso da paciente, que apresentava pouca exposição dos incisivos. Os incisivos superiores extruíram e tiveram uma diminuição de suas inclinações vestibulares. Já os incisivos inferiores extruíram e aumentaram sua inclinação vestibular, devido à dissolução do apinhamento presente.

A distância entre os primeiros pré molares superiores aumentou 4 mm, sem piora aparente na recessão do dente 14, enquanto que a distância intermolares se manteve constante. O objetivo da disjunção era justamente esse. Para ocorrer essa expansão somente anterior e o assentamento das cúspides dos molares, após a remoção do Hyrax não foi utilizado nenhum dispositivo, como barra palatina, para estabilização. A expansão

anterior foi mantida apenas com o fio ortodôntico. A disjunção, além de corrigir a discrepância transversal, facilitou o fechamento da mordida aberta.

Grande parte do sucesso neste tratamento se deve à colaboração exemplar da paciente, tanto no uso dos elásticos quanto ao acompanhamento fonoaudiológico.

Chegou-se a uma oclusão balanceada bilateral (figura 6) com contato em quase todos os dentes durante os movimentos látero-protrusivos. O refinamento e equilíbrio da oclusão (superfícies de contato equivalentes em todos os dentes em trabalho e balanceio) será conseguido através de ajuste oclusal em uma fase posterior, conforme preconizado por Lago (ref. 4).

Figura 5: fotografias faciais e intraorais finais

Figura 6: movimentos de lateralidade finais

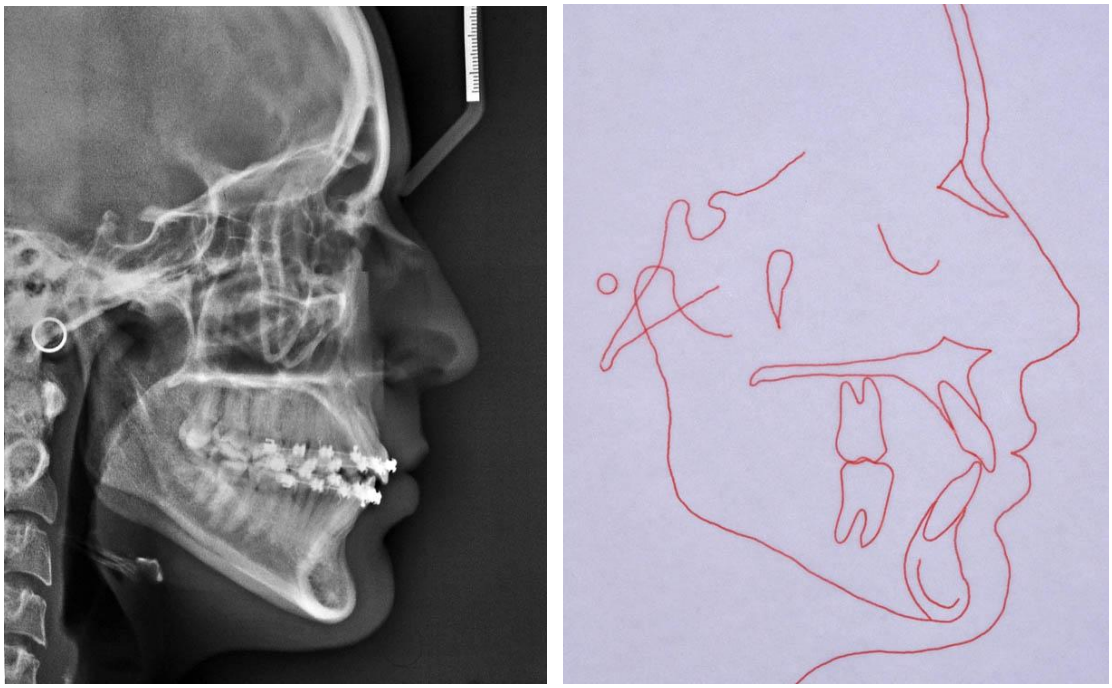

Figura 7: radiografia cefalométrica lateral e traçado cefalométrico finais

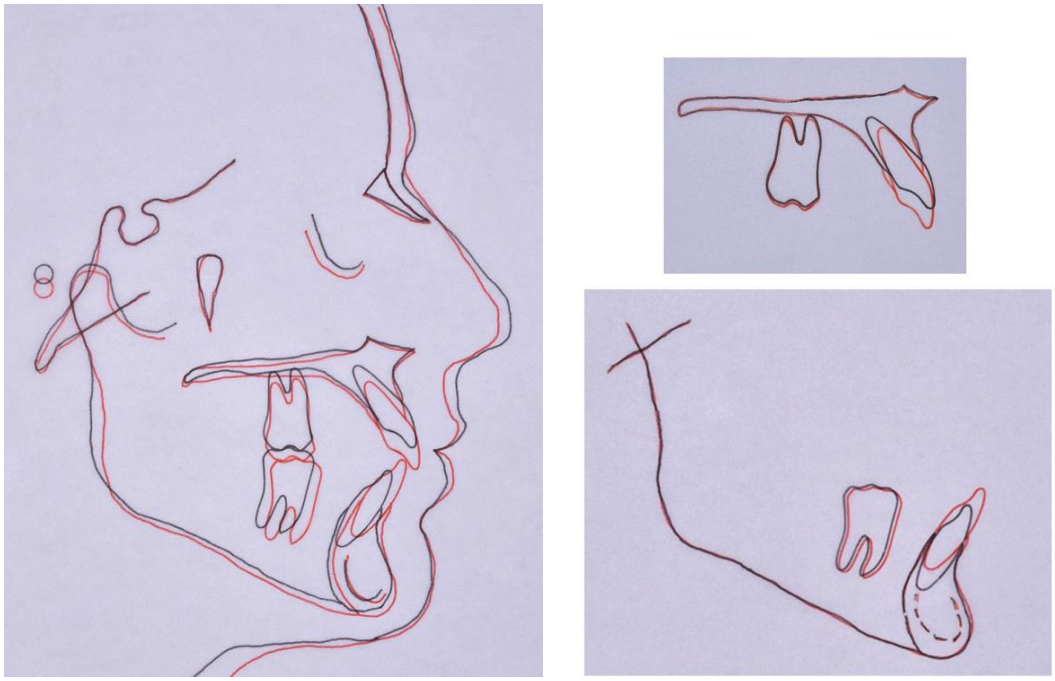

Figura 8: sobreposições total e parciais dos traçados cefalométricos inicial (preto) e final (vermelho).

Considerações finais

O prognóstico do tratamento da mordida aberta anterior é mais favorável quando a análise da sua etiologia evidencia componente maxilar. Quanto maior o envolvimento mandibular, mais desfavorável será o prognóstico (ref. 2).

Casos de mordida aberta podem ser corrigidos ortodonticamente através da extrusão dos dentes anteriores ou da intrusão dos dentes posteriores. A decisão é baseada no posicionamento vertical dos incisivos superiores em relação à linha do lábio e durante o sorriso (ref. 8).

Para obter sucesso com o uso de elásticos, a colaboração do paciente é fundamental. Alguns pacientes querem ter os aparelhos removidos logo que a mordida aberta é fechada, erro esse, que será pago com a recidiva iminente. Os elásticos devem ser usados até obter uma sobrecorreção e devem ser usados durante o período de remodelação óssea alveolar e retenção ativa. Sobrecorreção e retenção ativa são procedimentos para aumentar a estabilidade do tratamento e devem ser usados sempre que possível (ref. 8).

Casos de mordida aberta são altamente recidivantes devido à presença constante de alteração postural e funcional da língua, que comumente, também são fatores etiológicos do problema. Se um paciente tem uma postura anterior de repouso da língua, a duração dessa pressão, mesmo que muito leve, pode resultar em uma mordida aberta anterior. A postura da língua em repouso tem longa duração, em torno de muitas horas durante um dia, o que a torna clinicamente importante, podendo impedir a erupção dos incisivos, causando e mantendo a mordida aberta anterior (ref. 1).

O acompanhamento fonoaudiológico é essencial para a manutenção dos resultados.

A abordagem interdisciplinar entre orto, fono e otorrino, é fundamental para o sucesso no tratamento de casos complexos de mordida aberta.



Não só os aspectos anatômicos e funcionais são fundamentais no tratamento de anomalias dentárias, a aparência do sorriso também o é e deve ser buscada por todos os meios ao alcance da ciência, do profissional e do paciente. Foi relatado no início que a paciente queixou-se de que tinha vergonha de sorrir. Veja-se agora depois que pode sorrir sem constrangimento.

Crédito da imagem: Dani Antunes.

Clique aqui para ver o arquivo suplementar. (PDF, 510Kbytes)

Referências

1. Artese A, Drummond S, Nascimento JM, Artese F. Critérios para o diagnóstico e tratamento estável da mordida aberta anterior. Dental Press J Orthod. 2011 May-June;16 (3):136-61.

2. Ianni Filho, Daniel. Mordida aberta: um desafio! Tratamento de casos esqueléticos, cirúrgicos, sem cirurgia ortognática. Campinas: Pancrom Indústria Gráfica, 2009. 402p.

3. Lago JCF. Ortopedia funcional dos maxilares. São Paulo: Pancast, 1996.

4. Lago JCF. O ajuste oclusal na finalização ortodôntica em oclusão funcional balanceada bilateral. Dissertação de mestrado. Unicastelo, 2000. 188 p.

5. Simões, Wilma Alexandre. Ortopedia funcional dos maxilares através da reabilitação neuro-oclusal. 3 ed. São Paulo: Artes Médicas, 2003. 1024p

6. Planas, P. Reabilitação Neuro-Oclusal. 2 ed., Rio de Janeiro, MEDSI, 1997.

7. Kloche A, Nanda RS, Kahl-Nieke B. Anterior open bite in the deciduous dentition: longitudinal follow-up and craneofacial growth considerations.

American Journal of Orthodontics. 2002. October; 122(4): 36-44.

8. Janson G, Valarelli F. Open-bite Malocclusion: Treatment and Stabililty. Wiley Blackwell, 2014. 453 p.